Федеральное медико-биологическое агентство Российской Федерации
Федеральное государственное бюджетное учреждение
«Государственный научный центр Российской Федерации –
Федеральный медицинский биофизический центр имени А.И. Бурназяна»
МЕДИКО-БИОЛОГИЧЕСКИЙ УНИВЕРСИТЕТ
ИННОВАЦИЙ И НЕПРЕРЫВНОГО ОБРАЗОВАНИЯ

Астрелина Т.А., Самойлов А.С.

ПРИМЕНЕНИЕ КЛЕТОЧНЫХ ТЕХНОЛОГИЙ ДЛЯ ЛЕЧЕНИЯ МЕСТНЫХ ЛУЧЕВЫХ ПОРАЖЕНИЙ

Монография

Москва, 2021

УДК 606:616-001.29
ББК 52.57+53.53
А912

Авторы:
Астрелина Т.А. – заведующая кафедрой регенеративной медицины, гематологии, молекулярной цитогенетики с курсом педиатрии МБУ ИНО, руководитель Центра биомедицинских и аддитивных технологий ФГБУ ГНЦ ФМБЦ им. А.И. Бурназяна ФМБА России, доктор медицинских наук, доцент;
Самойлов А.С. – генеральный директор ФГБУ ГНЦ ФМБЦ им. А.И. Бурназяна ФМБА России, доктор медицинских наук, профессор, член-корреспондент РАН.

Рецензенты:
Аклеев А.В. – доктор медицинских наук, профессор, заслуженный деятель науки Российской Федерации, директор ФГБУН УНПЦ РМ ФМБА России;
Азова М.М. – доктор биологических наук, профессор, заведующая кафедрой биологии и общей генетики медицинского института РУДН.

А912 **Астрелина Т.А., Самойлов А.С.** Применение клеточных технологий для лечения местных лучевых поражений. – М.: ФГБУ ГНЦ ФМБЦ им. А.И. Бурназяна ФМБА России, 2021. – 104 с.

Монография посвящена современным представлениям применения клеточных технологий для лечения местных лучевых поражений у пациентов. Успешные результаты демонстрируют важную роль – эффективность и безопасность регенеративной медицины, а именно клеточных технологий в лечении МЛП.

Монография предназначена врачам гематологам, онкологам, иммунологам, генетикам, педиатрам, клинической лабораторной диагностики, биологам, радиобиологам, трансплантологам, ординаторам, интернам, аспирантам и всем исследователям в области регенеративной медицины для использования в клинической практике. Монография может использоваться для проведения занятий для облегчения процесса обучения.

Рекомендовано к изданию Ученым Советом ФГБУ ГНЦ ФМБЦ им. А.И. Бурназяна ФМБА России, протокол № 4 от 15 апреля 2021 г.

ISBN 978-5-6046269-1-7

© Астрелина Т.А., Самойлов А.С., 2021
© ФГБУ ГНЦ ФМБЦ им. А.И. Бурназяна ФМБА России, 2021

СОДЕРЖАНИЕ

Предисловие		4
Актуальность		5
Радиобиология		8
	Радиационное воздействие на живые ткани	9
	Биологический ответ на радиационное воздействие	10
Местные лучевые поражения		12
	Патогенез местных лучевых поражений	13
	Клинические проявления местных лучевых поражений	17
Современные методы лечения местных лучевых поражений		21
	Клеточная терапия мезенхимальными стромальными клетками	22
	Клеточная терапия минимально-манипулированными клеточными продуктами	33
	Применение клеточных технологий при местных лучевых поражениях на лабораторных животных	37
	Применение клеточных технологий при местных лучевых поражениях в клинической практике	51
Пути миграции мезенхимальных стромальных клеток и стромально-васкулярной фракции при введении в живой организм		58
	Методы внедрения визуализирующей метки в клетку	59
	Основные методы визуализации и их применимость для долгосрочного мониторинга	63
	Миграция мезенхимальных стромальных клеток, меченных изотопом индия ^{111}In	70
	Миграция мезенхимальных стромальных клеток, меченных изотопом Циркония-89	74
	Миграция клеток стромально-васкулярной фракции, меченных изотопом Циркония-89	82
Заключение		85
Список литературы		86

ПРЕДИСЛОВИЕ8

Клеточные технологии являются современным этапом в эволюционном развитии медицинских технологий. Они основаны на перспективе восстановления поврежденных клеток, тканей и органов, имеют мощный потенциал при терапии различных тяжелых заболеваний. В настоящее время клеточные технологии могут стать ведущим методом лечения местных лучевых поражений. ФГБУ ГНЦ ФМБЦ им. А.И. Бурназяна ФМБА России является экспертом в МАГАТЕ по применению клеточных технологий в клинической практике при лечении радиационных поражений. Успешные результаты применения клеточных технологий при местных лучевых поражениях демонстрируют их безопасность, эффективность и улучшение качества жизни пациентов.

Цель подготовки данной монографии – ознакомить читателя с современными возможностями применения клеточных технологий для лечения местных лучевых поражений. Лучшее понимание биологических основ клеточных технологий в терапии местных лучевых поражений позволит сократить сроки заживления язвенных дефектов, регенерацию тканей и повысить качество жизни пациентов. Для удобства восприятия пособие содержит иллюстрации и таблицы.

Авторы

АКТУАЛЬНОСТЬ

Одним из наиболее распространенных видов радиационных повреждений при воздействии ионизирующего излучения на человека являются радиационные ожоги – тяжелые местные лучевые поражения (МЛП). МЛП кожи часто встречаются при радиационных авариях и инцидентах с источниками ионизирующих излучений. Так, в России за период с 1950 по 2000 гг. произошло 349 радиационных аварий, повлекших развитие лучевых поражений (острая лучевая болезнь в сочетании с МЛП) у 747 человек [1-8]. В США за период с 1944 по 2000 гг. произошло 246 радиационных аварий с развитием местных лучевых поражений различной локализации (92%) у 793 человек [1-8]. В Китае за период с 1949 по 1988 гг. произошло 14 крупных радиационных аварий с развитием лучевых поражений у 47 человек [1-8].

С 1895 г. после открытия В. Рентгеном ионизирующего излучения началась история изучения МЛП (острого и хронического лучевого дерматита) у лиц, облученных в дозах свыше 8 Гр [1]. МЛП могут выявляться как у исходно совершенно здоровых лиц, пострадавших во время радиационных аварий, так и у пациентов, подвергавшихся диагностическому и терапевтическому облучению, чаще всего при неправильном планировании процедуры, ошибках персонала и нарушении техники безопасности при ее проведении, а также в том случае, если источник ионизирующего излучения при неправильном хранении или транспортировке становится доступным лицам из населения.

Согласно проведенным многочисленным исследованиям, изменения кожи вследствие радиационного поражения в ранний период возникают из-за генетических повреждений стволовых и пролиферирующих клеток эпидермиса из-за снижения репаративных процессов. Повреждение менее радиочувствительных клеточных и тканевых элементов: эндотелия сосудов, фибробластов, эластичной и гладкомышечной оболочек имеет важное значение. Большая вероятность появления поздних лучевых осложнений, развивающихся спустя 6 и более месяцев после периода

видимого восстановления, является характерной особенностью клинического течения МЛП.

Самостоятельное клиническое значение имеет развитие МЛП при рентгенотерапии и гамма-терапии опухолей и других заболеваний. МЛП занимают одно из первых мест среди осложнений лучевой терапии и составляют 20-40% от всех осложнений [9-20].

МЛП очень трудно поддаются лечению, консервативные методы лечения незаживающих хронических лучевых язв являются малоэффективными, и нередко требуется хирургическое вмешательство, которое не всегда возможно из-за состояния организма.

Одним из перспективных методов лечения МЛП на сегодняшний день является применение клеточной терапии в комплексной терапии. Использование этих методов лечения МЛП позволяет сократить сроки заживления язвенных дефектов и повысить качество жизни пациентов. В клеточной терапии используются: мезенхимальные стромальные клетки (МСК) из различных источников; регенеративные клетки (стромально-васкулярная фракция жировой ткани); паракринные факторы, полученные из культивированных стволовых клеток и др.

Успешное применение МСК в комплексной терапии радиационных ожогов обусловлено в основном их секреторной активностью, связанной с выработкой ими широкого спектра цитокинов и ростовых факторов. Помимо этого, МСК обладают иммуносупрессивным, противовоспалительным и трофическим действием [21-24]. Исследования на лабораторных животных в ФГБУ ГНЦ ФМБЦ им. А.И. Бурназяна ФМБА России показали, что применение МСК костного мозга улучшает течение МЛП кожи (уменьшение фиброза, улучшение организации коллагена) и при возникновении ранних лучевых язв ускоряет процессы заживления ран после β-облучения источником 90Sr/90Y в эксперименте. Описаны случаи успешного применения мезенхимальных стромальных клеток при лечении лучевых язв, вызванных рентгеновским излучением [25-26]. Клиническая эффективность применения стволовых клеток связана с паракринными факторами, которые секретируются в межклеточное

пространство в процессе культивирования стволовых клеток, а не с клетками.

В настоящее время активно применяется жировая ткань (подкожная жировая клетчатка) в клинической практике для пластической хирургии, лечения дефектов костей и объема мягких тканей, заболеваний опорно-двигательного аппарата и др. Эффект действия регенеративных клеток жировой ткани реализуется за счет дифференцировки их в различные направления и замещения поврежденных участков тканей, выработки паракринных факторов, обеспечивающих иммуномодулирующий эффект, предотвращение клеточной гибели по механизму апоптоза, неоангиогенеза, ремоделирование фиброзной и соединительной тканей [27-29]. Исследования на лабораторных животных в ФГБУ ГНЦ ФМБЦ им. А.И. Бурназяна ФМБА России показали, что применение регенеративных клеток жировой ткани улучшает течение МЛП кожи, ускоряет процессы заживления ран за счет улучшения неоангиогенеза и усиления пролиферации фибробластов после локального рентгеновского облучения [30-32]. Все это указывает на возможность успешного применения клеток жировой ткани при тяжелых местных радиационных поражениях.

Таким образом, применение клеточных технологий является актуальным для лечения местных лучевых поражений за счет эффективности и улучшения качества жизни пациентов. Успешные результаты демонстрируют важную роль регенеративной медицины и клеточных технологий в лечении МЛП. Наиболее перспективными для клинического применения представляются аутологичные регенеративные клетки жировой ткани, которые обладают способностью к дифференцировке в различных направлениях, а также секретируют огромный спектр цитокинов и факторов роста, играющих важную роль в регенерации ткани. Продемонстрирована высокая эффективность и безопасность применения аутологичных регенеративных клеток жировой ткани при лечении тяжелых МЛП.

РАДИОБИОЛОГИЯ

В последние десятилетия всё больше возрастает применение радиационных (ионизирующих) излучений в различных сферах человеческой деятельности, в том числе и в медицине. Самое большое применение ионизирующих излучений нашли в лучевой терапии злокачественных новообразований и при стерилизации препаратов. Однако при облучении опухолей невозможно избежать радиационных поражений здоровых тканей.

Также радиационные излучения сопровождают многие другие виды профессиональной деятельности человека, такие как дефектоскопия, работа на предприятиях ядерно-топливного цикла и на атомных электростанциях, сопровождаемые профессиональным облучением человека. Нередко происходят и радиационные инциденты, в результате которых сотрудники этих предприятий и население могут облучаться различными дозами ионизирующих излучений (ИИ).

Изучением действия радиационных излучений на биологические объекты разной степени организации – от изолированной клетки до организма человека занимается радиобиология. Основная задача, которую ставит пред собой радиобиология – определение общих закономерностей биологического ответа на воздействие ИИ. Эти закономерности являются научной основой гигиенической регламентации радиационного фактора и овладением искусства управления лучевыми реакциями организма. Одной из главных составляющих радиобиологии является понимание основного радиобиологического парадокса – несоответствие между ничтожным количеством поглощенной энергии и экстремальными реакциями (вплоть до летального эффекта) облучаемых биологических объектов. Теоретические представления о молекулярных механизмах действия ИИ и результаты экспериментальных исследований, проведенные с использованием собственных радиобиологических методов, позволяют решить задачи радиобиология [1].

Радиационное воздействие на живые ткани

В конце XIX века произошел ряд больших открытий, которые изменили научное представление о физике и биологии того времени. В 1895 г. В. Рентген открыл Х-лучи (впоследствии названные рентгеновскими), которые возникали в месте столкновения катодных лучей с преградой внутри катодной трубки. Была опубликована статья о новом виде излучения и разослана в виде отдельной брошюры ведущим физикам Европы. В 1896 г А. Беккерель проводил опыты по фосфоресценции в солях урана и случайно обнаружил явление радиоактивности. В дальнейшем им было замечено, что фотографические пластинки показывали степень облучения чистым ураном в 3-4 раза больше облучения первоначально использовавшейся соли урана. Результаты Беккереля легли в основу исследований Пьера и Марии Кюри, которые впоследствии открыли два элемента – полоний и радий.

В 1896 г. ученый И.Р. Тарханов проводил эксперименты по изучению воздействия рентгеновских лучей на живые объекты, в ходе которых он выявил нарушение физиологических процессов в организме земноводных [33]. В этом же году появились первые данные о возникновении дерматитов после воздействия Х-лучей на кожные покровы в процессе рентгенодиагностики. П. Кюри [34] провел эксперимент, в ходе которого в течение 10 ч. испытывал на себе воздействие радия. В результате у него сформировалась язва в области предплечья, которая не заживала в течение двух месяцев. К 1902 г. было зарегистрировано около 172 поражений кожи при воздействии на нее ионизирующего излучения [35].

В XX веке широко распространилось использование радиоактивных веществ в науке, медицине и промышленности, увеличилось число негативных последствий, связанных с неправильным обращением источников ионизирующего излучения [35]. После бомбардировки Хиросимы и Нагасаки, техногенной Кыштымской катастрофы и аварии на Чернобыльской АЭС стали активно изучать процессы патогенеза и особенности течения лучевой болезни [36]. Это послужило развитию

исследований в науке, медицине, военной промышленности, геологии, а также космических исследований в области противорадиационной защиты, лучевой терапии, радиофармацевтической и медицинской промышленности, радиоэкологии и других сфер науки.

Биологический ответ на радиационное воздействие

В настоящее время после действия ионизирующего излучения разделяют следующие этапы течения биологического ответа [37]:

1. Ионизация, возбуждение и диссоциация молекул – физический процесс.
2. Распределение поглощенной энергии внутри и между молекул, разрыв слабых химических связей, образование неспаренных электронов – физико-химический процесс.
3. Реакции между свободными радикалами, образование большого числа молекул, приводящие к нарушению структуры и функциональных свойств – химический процесс.
4. Повреждения и их развитие на всех уровнях биологической организации: от проявления биомолекулярных повреждений (микросекунды – часы) до проявления отдаленных биологических последствий (годы) – биологический процесс [38].

Первые три этапа относят к первичным радиационным изменениям молекул. Механизм развития первичных реакций объясняют либо теорией прямого действия ионизирующего излучения, когда повреждение молекулы наступает в результате непосредственного поглощения энергии, либо теорией косвенного воздействия, когда повреждения происходят за счет поглощения энергии от других молекул или в результате взаимодействия с продуктами радиационного разложения окружающей воды и др. [39].

В процессе изучения основных механизмов радиационного поражения клеток предложено несколько гипотез («принцип попаданий» или «принцип мишеней», гипотеза «выхода ферментов», гипотеза «цепных

реакций с разветвляющими цепями», «эффект свидетеля» и др.), однако, наиболее аргументированной считают структурно-метаболическую гипотезу о радиационно-химических реакциях, которые нарушают состав макромолекул и надмолекулярных структур, приводящие к нарушению механизмов репликации ДНК и транскрипции РНК, процессов клеточного обмена и системы внутриклеточной репарации и повторном воздействии образовавшихся токсических веществ [40].

После облучения в клетке в зависимости от дозы происходит изменение вязкости цитоплазмы, ее вакуолизация, повышение коэффициента лучевого преломления, изменение степени окрашивания; нарушение ядерных структур; происходит смена реакции на изменение pH среды; повышение проницаемости клеточной мембраны для воды и электролитов [41]. Происходящие процессы в клетке могут привести к летальному исходу (репродуктивная и интерфазная клеточная гибель) или к нелетальному исходу (клетка восстанавливается после повреждения за счет собственного репаративного потенциала или за счет стимуляции репаративных процессов при терапии).

Клетки организма различных типов и в пределах одной ткани будут иметь разную чувствительность к радиации. В 1906 г. учеными И. Бергоне и Л. Трибондо был сформулирован основной закон радиочувствительности тканей: «радиочувствительность тканей обратно пропорциональна степени их дифференцировки и прямо пропорциональна пролиферативной активности клеток». Критерием чувствительности к радиации считается зависимость гибели клеток от величины поглощенной дозы: чем ниже поглощенная доза, вызывающая гибель клеток, тем выше радиочувствительность. Наиболее радиочувствительными структурами организма при внешнем облучении являются лимфатическая ткань, костный мозг, селезенка, половые железы, тимус, желудочно-кишечный тракт. Кожа и органы зрения относятся к среднерадиочувствительным, а сердце, легкие, почки, печень, кости, центральная нервная система и мышцы – к низкорадиочувствительным структурам организма.

МЕСТНЫЕ ЛУЧЕВЫЕ ПОРАЖЕНИЯ

Местное лучевое поражение (МЛП) – специфическое радиационное поражение кожных покровов и подлежащих тканей, включая внутренние органы, находящихся в проекции действия на тело пучка глубоко проникающего ионизирующего излучения [9-20].

МЛП кожи часто встречаются при радиационных авариях и инцидентах с источниками ионизирующих излучений. 25% МЛП у пациентов развивается при внештатных ситуациях и авариях на предприятиях атомной промышленности, а остальные 75% – в других отраслях, где широко применяется радиационная дефектоскопия, а также у пациентов, подвергавшихся диагностическому и терапевтическому облучению, что продемонстировано при анализе отраслевой принадлежности предприятий. Риск возникновения МЛП чаще происходит при неправильном планировании процедуры, ошибках персонала и нарушении техники безопасности при ее проведении, а также при неправильном хранении, эксплуатации, транспортировке источника ионизирующего излучения. В последние годы отмечается увеличение частоты аварий с потерянными источниками и по количеству случаев превосходит производственные [2].

Изолированные МЛП возникают в аварийных ситуациях при эксплуатации рентгеновских аппаратов и ускорителей заряженных частиц. Радиационные аварии с радиоизотопными источниками приводят к развитию МЛП у 70-75% пострадавших. Радиоизотопные источники 137Cs и 92Ir являются наиболее часто используемыми при дефектоскопии и чаще всего оказываются среди потерянных [9-20].

Ситуации, сопровождающиеся развитием МЛП, фигурируют во всех национальных и международных регистрах. Частота их, как правило, превышает число случаев с общими проявлениями лучевой болезни.

Наиболее частая локализация МЛП – кисти рук и передняя поверхность бедра (в области проекции кармана одежды).

МЛП легкой степени («лучевая реакция») часто наблюдаются в онкологической практике при проведении лучевой терапии. Эти состояния, как правило, требуют минимальной консервативной терапии и разрешаются без рецидивов и каких-либо других отдаленных последствий. Снижения качества жизни и трудоспособности пациентов в случаях МЛП легкой степени тяжести не происходит.

Распространенность МЛП средней, тяжелой и крайне тяжелой степени значительно меньше. Эти состояния возникают, как правило, в результате радиационных аварий и инцидентов. Анализ текущей информации о радиационных авариях в индустриально развитых странах свидетельствует о том, что в среднем техногенные аварии ежегодно ведут к неконтролируемому облучению 10-12 человек во всем мире, из них только в 1-2 случаях развивается острая лучевая болезнь (ОЛБ), в остальных случаях – МЛП.

Патогенез местных лучевых поражений

В результате разной радиочувствительности отдельных органов и тканей после достижения определенной пороговой дозы, скрытого (латентного) периода (в зависимости от продолжительности обновления клеточного цикла) появляются радиационные поражения. Основная масса (70%) стволовых клеток содержится в базальном слое эпидермиса (рис. 1), 30% – клетки, не способные к воспроизводству, которые по мере созревания поднимаются к слою шиповатых клеток [41]. В зависимости от локализации клеток полный цикл обновления эпидермиса колеблется от 4 до 20 дней. Более половины базальных клеток находятся на глубине, превышающей 200 мкм, выстилая каналы волосяных фолликулов.

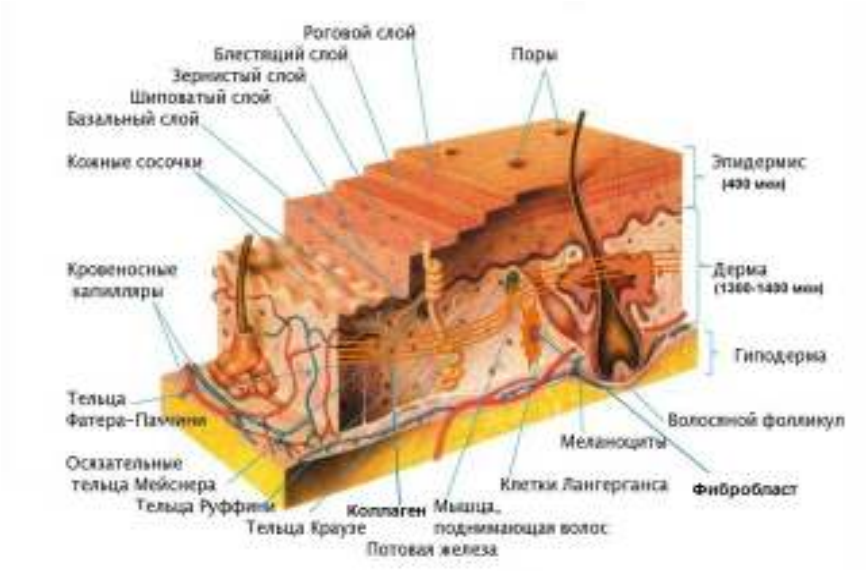

Рис. 1. Строение кожи (https://ppt-online.org/147325)

При радиационном поражении на облученном участке кожи макрофаги и нейтрофилы активируют и модулируют цитокины: MDC (хемокин, получаемый из макрофагов), TIMP1 (тканевый ингибитор металлопротеиназы), экзотаксин, VEGF (фактор роста эндотелия сосудов), TGFb1 (трансформирующий ростовой фактор, бета-1) и TGFb2 (трансформирующий ростовой фактор, бета-2) и другие факторы, связанные с тканевыми макрофагами. Местная иммунная среда генерирует свободные радикалы (ROS/RNC), что приводит к стойкому локальному окислительному стрессу и повреждению ДНК в ткани, что в дальнейшем приводит к апоптозу и гибели клетки (рис. 2).

Патогенез лучевого поражения формируется из морфологических эффектов, функциональных повреждений и восстановления их на клеточном, тканевом, органном и организменном уровнях.

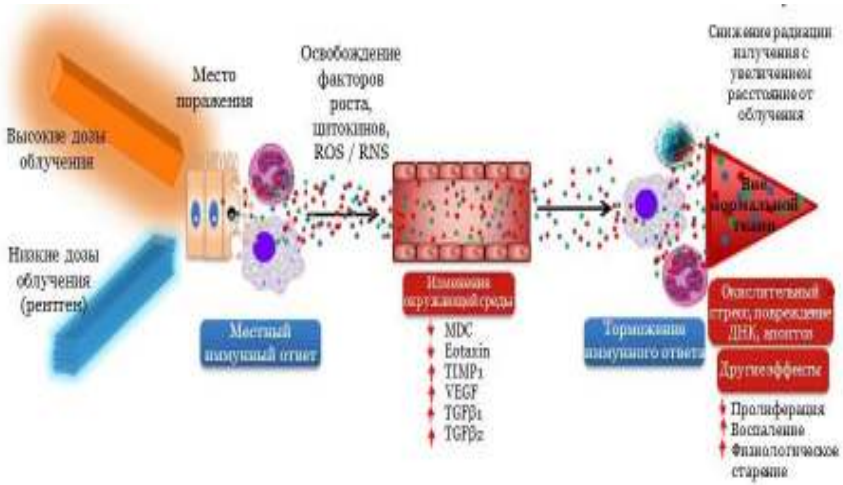

Рис. 2. Патогенез воздействия локального радиационного воздействия [42]

Эффекты, развивающиеся в коже и подкожной клетчатке, в различных сосудах, мышцах, костях и суставах, а иногда и во внутренних органах имеют важное значение для клинических проявлений МЛП.

Патогенетические *ранние* проявления МЛП, возникающие в течение первых нескольких суток после облучения, связаны в основном с повреждением эпидермиса, *поздние* – с повреждением дермы (рис. 1). Стволовые клетки базального слоя эпидермиса и эпителия вокруг придатков кожи при облучении являются критическими элементами кожи. Созревающие клетки эпидермиса, а также фибробласты, миоциты и прочие функциональные клетки являются более радиорезистентными. Блокирование деления стволовых клеток эпидермиса, вызванное облучением, играет ведущую роль в развитии ранних лучевых поражений. Прекращение поступления новых клеток из базального слоя в вышележащие слои эпидермиса приводит к отслойке последнего. Прямая (митотическая и интерфазная) гибель клеток базального и других слоев эпидермиса проходит при облучении в высоких дозах. В результате этого некротические и дегенеративные процессы охватывают все слои кожи,

постепенно распространяясь на глубоко лежащие ткани при развитии глубоких МЛП [13, 16, 19].

Нарушение складчатого строения кожи, снижение продукции коллагена, эластина и глюкозаминогликанов происходит в результате радиационной гибели фибробластов и мезенхимальных стволовых клеток (МСК) [41].

Спустя месяцы и годы после облучения происходит развитие поздних проявлений МЛП без видимого восстановления в результате повреждения стволовых клеток базального слоя эпидермиса и поражения сосудистого эндотелия. При этом на пораженных участках кожи наблюдается прогрессирующая атрофия, изъязвление и некроз с облитерацией капилляров, атрофическая аваскулярная и неэластичная дерма, неспособная питать лежащий поверх нее эпидермис [13].

Степень локального облучения может быть очень велика, но, несмотря на высокую поглощенную дозу, поражения в большинстве случаев оказываются совместимыми с жизнью благодаря ограниченности объема облученных тканей. Причиной смерти пациента при МЛП в отдельных случаях может стать поражение жизненно важных органов или большого объема мягких тканей [13, 16, 19].

Гибель клеток базального слоя эпителия проявляется уже при невысоких дозах (3-5 Гр) локального облучения и при отсутствии клинических симптомов повреждения [14]. Когда процесс репарации не в состоянии перекрыть клеточную гибель за время, близкое к длительности периода клеточного обновления, проявляются клинические изменения. После облучения в дозе 15-18 Гр выживает одна из 100 000 клеток поверхностных слоев эпидермиса, но даже в этих условиях возможна эпителизация, чаще неполноценная [14]. Важное значение играют расположенные более глубоко – в каналах волосяных фолликулов базальные клетки, которые подвергаются воздействию ионизирующего излучения в меньшей степени, что способствует восстановлению кожных покровов после облучения [18]. Для повреждения более резистентных

сальных и потовых желез необходимо воздействие радиации в дозе 18-20 Гр. Глубокие функциональные и морфологические изменения происходят в меланоцитах после ионизирующего излучения Поэтому в отдаленном периоде участки кожи после облучения приобретают «пёстрый» вид: «зоны гиперпигментации».

Клинические проявления местных лучевых поражений

Местные радиационные поражения характеризуются возникновением лучевых ожогов, клиническая картина которых определяется поглощенной дозой, энергией и видом излучения, а также индивидуальными особенностями организма, площадью ожога и его локализацией.

Выделяют четыре степени тяжести лучевого поражения и несколько фаз развития МЛП по клиническим проявлениям и визуальной оценке со стороны кожных покровов. [18]. Период длительности клинических фаз и тяжесть поражения после облучения зависит от вида ионизирующего излучения и распределения поглощенной дозы в глубине тканей.

Выделяют следующие фазы МЛП:

- фаза первичной реакции или первичной эритемы;
- латентная фаза;
- фаза разгара;
- фаза непосредственного восстановления и период отдаленных последствий [9, 10].

Острый период:

1) первичная реакция – первичная эритема;
2) скрытый (латентный) период;
3) период разгара:
    - вторичная эритема, отек;
    - последующая сухая или влажная десквамация, первичный некроз;
    - изъязвление, вторичный некроз;
    - третья волна эритемы.

Исходы:

- полное заживление;
- заживление с дефектами (формирование рубцов, атрофия);
- отсутствие заживления (язвы и некроз, инфекционные осложнения).

Последствия:

- нарушение пигментации;
- сухость кожи, гиперкератоз;
- телеангиоэктазии;
- атрофия кожи и подлежащих тканей, клетчатки, мышц;
- лучевой склероз или фиброз;
- поздние лучевые язвы, остеопороз;
- остеонекроз, контрактуры.

Первичная эритема возникает спустя 12-24 ч после воздействия ионизирующего облучения. Сроки и выраженность первичной реакции не имеют прямой зависимости от дозы лучевого воздействия и не являются критериями для определения степени тяжести МЛП [18].

Длительность последующей латентной фазы обратно пропорциональна величине поглощенной дозы и площади пораженного участка кожи. Наличие латентной фазы является одной из основных особенностей лучевых поражений и служит надежным критерием для дифференциальной диагностики с термическими и химическими ожогами.

Фаза разгара сменяет латентную обычно на 2-3 неделе после облучения, что совпадает с длительностью цикла обновления эпидермиса. Клинически фаза разгара проявляется развитием вторичной эритемы и отека с последующей сухой или влажной десквамацией, развитием первичного некроза, формированием изъязвлений. Время возникновения вторичной эритемы зависит не только от величины и мощности поглощенной дозы, но также от характера ее распределения по глубине кожи, от размеров площади поражения и от его локализации. Клиническая

картина, выраженность симптомов и длительность фазы разгара зависит от степени тяжести МЛП.

Поражения легкой и средней степеней тяжести под действием консервативной терапии чаще всего успешно разрешаются и заканчиваются полной эпителизацией и выздоровлением пациентов.

МЛП большей степени тяжести характеризуется развитием эрозивных поверхностей или язвенных дефектов кожных покровов. Течение этой фазы различно для разных видов лучевого воздействия. Наиболее тяжело протекают МЛП, вызванные воздействием гамма- или нейтронного излучения. В этом случае заживление язв затягивается на месяцы и завершается образованием грубых рубцов (поражение тяжелой степени). При прогрессировании некротического процесса (поражение крайне тяжелой степени) истинное восстановление тканей невозможно. В этом случае необходимо применение хирургической тактики лечения [1, 9].

В отдаленном периоде на месте бывших лучевых язв и эрозий можно наблюдать рубцово-атрофические изменения с выраженной гиперпигментацией, множественными телеангиоэктазиями и гиперкератозом. Последствиями наиболее тяжелых поражений могут стать формирующиеся деформации и контрактуры суставов, мышечные дистрофии, остеопороз и остеонекроз [1, 10, 13].

К наиболее тяжелым отдаленным последствиям МЛП относятся поздние лучевые язвы (рис. 3), обусловленные глубокими трофическими нарушениями и поражением сосудистых структур, снижением оксигенации тканей, интоксикацией и сенсибилизацией продуктами постоянного распада облученных тканей. Они также могут возникать на ампутационных культях или вокруг пересаженных трансплантатов в тех случаях, когда выполненные ранее хирургические вмешательства были недостаточно радикальными.

Рис. 3. Поздние лучевые язвы МЛП

Развитие вторичной трофической радиационной язвы часто связано с возникновением кровоизлияния в ткани. На месте бывшего поражения в толще рубца без какой-либо связи с внешним воздействием вдруг возникает точечное кровоизлияние, вокруг которого начинается некроз и распад тканей. Постепенно вокруг язвы нарастает рубцовая ткань, рубцы уплотняются. Признаков активной регенерации нет. Поздние лучевые язвы склонны к инфицированию, крайне плохо поддаются проводимой консервативной терапии, сопровождаются выраженным болевым синдромом, что может привести к инвалидизации пациентов, последующему злокачественному перерождению (особенно при развитии в месте предшествующего поражения массивных гиперкератозов). Малигнизация наиболее характерна для последствий многолетнего хронического переоблучения [1].

СОВРЕМЕННЫЕ МЕТОДЫ ЛЕЧЕНИЯ МЕСТНЫХ ЛУЧЕВЫХ ПОРАЖЕНИЙ

В настоящее время отсутствует какое-либо радикальное лечение МЛП. Выбор способа и метода лечения зависит от индивидуальных особенностей, связанных с радиочувтсвительностью, тяжести поражения, диагностики и прогнозирования течения патологического процесса МЛП Лечение МЛП является сложной задачей и включает в себя как консервативную терапию, так и хирургические методы. Принципы консервативной терапии основываются на необходимости воздействия на отдельные звенья патогенеза лучевого поражения, а также проведении профилактики осложнений и минимизации отдаленных последствий. В настоящее время консервативная терапия направлена на уменьшение воспалительной реакции, ограничение некробиотических процессов, дезинтоксикацию, улучшение микроциркуляции, стимуляцию репаративных процессов, обезболивание и профилактику, а также борьбу с инфекцией. Полное заживление МЛП при консервативной терапии возможно у пациентов со средней степенью поражения (площадь < 2,5 см^2) [43-53].

Заживление различных повреждений поверхностных ран (на уровне кожи, состоящей из эпидермиса и дермы) происходит за счет клеток, положительно прикрепляющих фибробластов (Engrailed positive fibroblasts EPFs) в дерме, которые формируют внеклеточный матрикс. Заживление глубоких ран (на уровне фасции, содержащей EPF, внеклеточный матрикс, кровеносные сосуды, нервы и макрофаги) происходит за счет движения фибробластов фасции для закрытия раны (рис. 4).

Однако при тяжелых МЛП заживления не происходит, лучевые язвы рецидивируют, консервативная терапия не эффективна, – поэтому необходимо применение хирургических методов лечения.

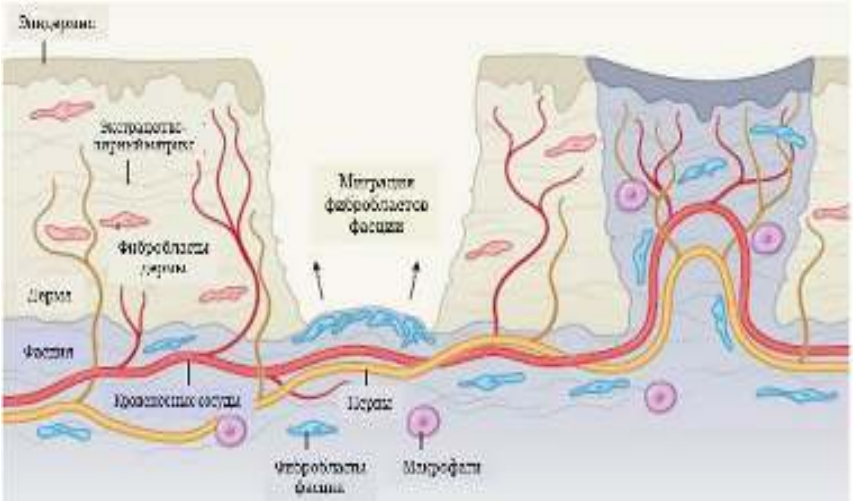

Рис. 4. Механизм заживления повреждений кожи [54]

На сегодняшний день эффективным методом лечения является некрэктомия с последующей пластикой дефекта аутотрансплантатом или его аналогом. Однако существующие методы пластической и реконструктивной хирургии не всегда позволяют достичь удовлетворительных функциональных и эстетических результатов [35, 39]. Большую часть больных с МЛП составляют пациенты, проходившие лучевую терапию, и имеющие сопутствующие заболевания сердечнососудистой системы, эндокринной, дыхательной системы и др., у которых имеются относительные противопоказания к оперативному вмешательству.

Клеточная терапия мезенхимальными стромальными клетками

Клеточная терапия является одним из перспективных многообещающих методов лечения местных лучевых поражений в клинической практике в комплексной терапии, применение которой может сократить сроки заживления язвенных дефектов и повысить качество жизни пациентов.

Успешное применение мезенхимальных стоволовых или стромальных клеток (МСК) при терапии радиационных ожогов обусловлено в основном их секреторной активностью, связанной с выработкой ими широкого спектра цитокинов и ростовых факторов. Помимо этого, МСК обладают иммуносупрессивным и противовоспалительным действием.

История изучения мезенхимальных стволовых клеток берет свое начало в 60-70-х годах с работ А.Я. Фриденштейна, который показал, что некоторые клетки, выделенные из костного мозга, тимуса и селезенки способны к клональному росту в культуре с образованием колоний фибробластов, а также способны к дифференцировке в клетки кости, хряща и кроветворной стромы при аутологичной трансплантации в организм [55]. Позднее, в 90-х годах, предложена концепция мезенхимальной стволовой клетки как общего предшественника клеточных элементов некроветворных тканей мезенхимального происхождения [55, 56].

С тех пор было проведено множество исследований, направленных на понимание особенностей роста МСК в культуре, фенотипической характеристики популяции, разработку условий индукции дифференцировки. На сегодняшний день существуют методики, позволяющие качественно и полно выделять МСК из тканей и органов, накоплено достаточно знаний относительно работы с мезенхимальными стволовыми клетками в условиях *in vitro*, однако до сих пор остается множество вопросов, связанных с поведением этих клеток в их естественном окружении *in vivo*.

Критерии стандартизации мезенхмальных стромальных клеток.

Стремительное изучение МСК привело к необходимости разработки критериев стандартизации выделяемых популяций.

Международное общество клеточной терапии в 2006 году предложило минимальные критерии, предъявляемые к характристикам мезенхимальных стволовых клеток [57].

Первый критерий – способность МСК при культивировании в стандартных условиях к адгезии на поверхности пластика.

Адгезия к пластику характерна для деления всех клеток этого типа *in vitro*. Мезенхимальные стромальные клетки способны формировать слой фибробластоподобных клеток на поверхности пластика в зависимости от формы (от веретеновидной до уплощенной) без индукторов дифференцировки, и тем самым показывая гетерогенность культивируемой популяции по степени потенции и зрелости.

Многие исследователи отмечают различия в выраженности адгезивных свойств у различных популяций МСК, а также приводят методики, позволяющие культивировать последние в суспензионной культуре, но все же способность прикрепляться к поверхности пластика остается даже за теми клетками, которые были культивированы в суспензии [57-59].

Второй критерий – экспрессия специфических поверхностных антигенов, специфичных к определенным рецепторам на поверхности клетки методом проточной цитофлуориметрии.

К положительным маркерам МСК относятся поверхностные антигены CD73 (экто-5'-нуклеотидаза, ранее выявленная как антиген, распознаваемый моноклональными антителами SH3 и SH4), CD90 (член суперсемейства иммуноглобулинов, Thy-1), CD105 (рецептор трансформирующего фактора роста – β (TGF-β), известный как антиген SH2 или эндоглин) (рис. 5). Перечисленные антигены находятся на поверхности мезенхимальных стволовых клеток, ранних кроветворных клеток, Т-лимфоцитах, нейронах, эпителиальных клетках, фибробластах, гранулоцитах (CD90), макрофагах, лимфоидной ткани (CD73), эндотелии и синцитиотрофобластах (CD105). Принадлежность к МСК подтверждается наличием этих трех специфических поверхностных антигенов – кластеров дифференцировки на поверхности их мембраны [57].

Для идентификации МСК подтверждают отсутствие примеси кроветворных клеток – CD34 (маркер эндотелия и родоначальных кроветворных клеток), CD19 (маркер В-лимфоцитов), антигенов CD45 (панлейкоцитарный антиген), CD14 (маркер моноцитарного ряда), HLA-DR

(антиген гистосовместимости, его присутствие возможно только при условии предварительной стимуляции интерфероном – γ). Содержание этих маркеров в МСК составляет до 2% [57-59].

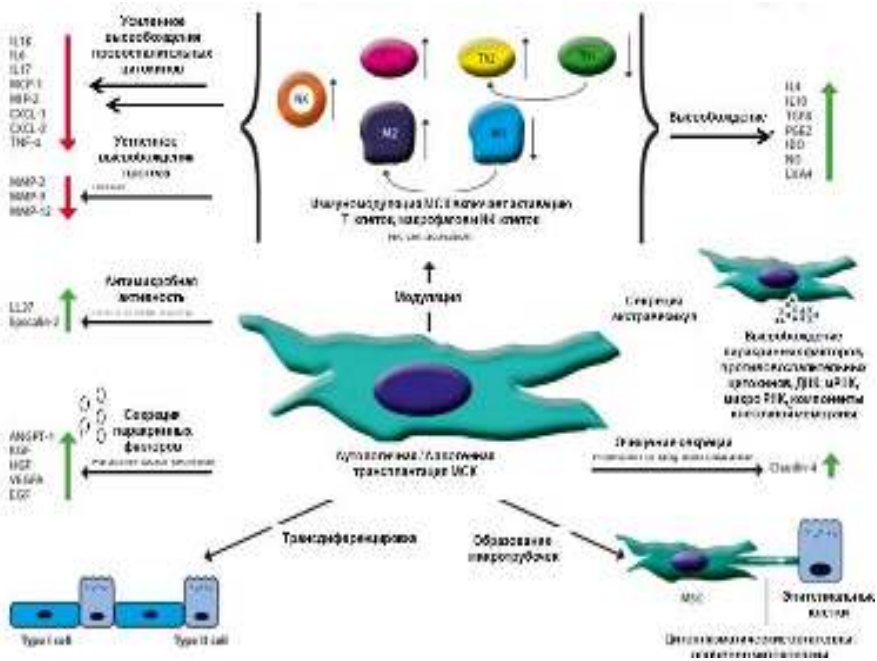

Рис. 5. Свойства мезенхимальных стволовых клеток: репарация и регенерация (МСК) [60]

Примечания: IL – интерлейкин; MCP-1 – хемоаттрактантный белок-1 моноцитов; MIP-2 – воспалительный белок макрофага-2; CXCL – лиганд мотива C–X–C; TNF-α – фактор некроза опухоли альфа; MMP – матриксная металлопептидаза; ANGPT-1 – ангиопоэтин 1; KGF – фактор роста кератиноцитов; HGF – фактор роста гепатоцитов; VEGFA – фактор роста эндотелия сосудов A; EGF – фактор роста эпидермиса; NK – естественная клетка-киллер; Treg – регуляторные Т-клетки; Th – t клетка-помощник; МСК – мезенхимальные стромальные клетки; TGFβ – трансформирующий фактор роста бета; PGE2 – простагландин E2; IDO – индоламинпиррол-2,3-диоксигеназа; NO – оксид азота; LXA4 – липоксин A4; EV – экстравезикулы.

Поверхностный иммунофенотип мезенхимальных стволовых клеток не ограничен. На поверхности МСК могут экспрессироваться другие

антигенные маркеры, такие как CD13 (учавствует в контроле роста и дифференцировке, метаболизме биологически активных пептидов и фагоцитозе), CD44 (рецептор гиалуроновой кислоты), CD49e (субъединица интегрина α5), CD54 (молекула межклеточной адгезии), CD71 (рецептор трансферрина), CD106 (молекула адгезии сосудистых клеток – 1), CD271 (низкоаффинный рецептор фактора роста нервов – NGF, для получения гомогенной популяции МСК) и Stro-1 [57-60].

Сложность оценки популяция МСК характеризуется высокой степенью гетерогенности по морфологическим, физиологическим, иммуннофенотипическим свойствам. Иммунофенотип МСК на поверхности мембраны неодинаковый в процессе культивирования и зависит от источника получения и видовой принадлежности МСК. Было показано, что при длительном пассировании МСК в условиях *in vitro* происходит потеря CD106, CD271 и Stro-1, что позволяет судить о данных антигенах, как о маркерах наиболее молодых и потентных клеток. В то же время экспрессия CD9 усиливается [57-60].

Дифференцировка МСК в различные типы клеток сопровождается изменениями иммуннофенотипического профиля независимо от направления дифференцировки МСК и экспрессирует разныличные молекулы антигенов.

Третий критерий – мультипотентность МСК при культивировании в соответствующих условиях *in vitro*, способность к дифференцировке в трех направлениях: в остеобласты, хондробласты и адипоциты для стандартизации МСК [57].

Все вышеперечисленные критерии постоянно дорабатываются и дополняются на основании новых знаний и результатов, получаемых в ходе исследований. Вышеперечисленные критерии справедливы и применимы для МСК, выделенных из различных источников органов и тканей человек, т.к. МСК представителей других таксономических групп могут обладать свойствами, отличными от указанных. Например, МСК мыши могут содержать на своей поверхности молекулы антигена CD34 [57-60].

Свойства мезенхимальных стромальных клеток.

МСК представляют собой перспективную и новую платформу для развития методов регенеративной медицины в клинической практике.

Преимуществом МСК является сравнительно низкая иммуногенность, что позволяет проводить их аллогенную трансплантацию любому человеку. Ограниченный пролиферативный потенциал МСК значительно снижает вероятность появления новообразований в организме пациента-реципиента. Отсутствие этических, моральных и правовых норм не ограничивают деятельность с МСК по сравнению с исследованиями эмбриональных стволовых клеток.

Многочисленнными исследованиями показана эффективность применения МСК у человека. При системном (внутривенном) введении МСК в организм человека в разлиные сроки потомство донорских клеток было обнаружено в легких, сердце, костном мозге, селезенке, костной ткани, скелетной мускулатуре, хрящевой ткани, нервной системе, печени, коже и почках. При наличии поврежденнных участов ткани и органов, большая часть клеток МСК мигрировало в пораженную область.

Применение МСК при развитии реакции «трансплантант против хозяина» при аллогенных трансплантациях для снижения иммунных конфликтов делает их практически перспективными для лечения аутоиммунных и генетических заболеваний.

Способность МСК к дифференцировке в остеобласты, хондробласты и адипоциты *in vitro*, способствуют развитию кости или хрящу после эктопической трансплантации на животных моделях, а также запускает регенерацию костной ткани после травм и при генетических дефектах остеогенеза [61-70]. Помимо прочего, МСК способны дифференцироваться во многие другие типы клеток мезодермального, эктодермального и энтодермального происхождения, включая эндотелиальные клетки, кардиомиоциты, гепатоциты и нейральные клетки [58-64].

Секреторная активность мезенхимальных стромальных клеток.

Немаловажной особенностью МСК является их способность направленно двигаться в поврежденные ткани под влиянием воспалительных цитокинов и хемокинов, и поддерживать в них восстановительные процессы.

Процессы репарации, а также гемопоэза определяются секрецией МСК различных колониестимулирующих факторов (Г-КСФ, М-КСФ, ГМ-КСФ), фактора некроза опухолей (TNF α), роста сосудистого эндотелия (VEGF), фактора роста гепатоцитов (HGF), цитокинов и факторов роста (ИЛ-1β, ИЛ-6, ИЛ-11), фактора тромбопоэтина, лейкозингибирующего фактора (LIF) и др. [58] (рис. 5, 6).

Успешное эффективное применение МСК для терапии радиационных ожогов обусловлено их секреторной активностью, связанной с выработкой ими широкого спектра цитокинов и ростовых факторов. Механизмы терапии МСК связаны противовоспалительным, иммуносупрессивным и трофическим действиями. В последнее время активно применяется стромально-васкулярная фракция – (регенеративные клетки жировой ткани). Эффект действия этих клеток реализуется за счет замещения поврежденных участков тканей и дифференцировки их в различные направления: выработка паракринных факторов, обеспечивающих иммуномодулирующий эффект, предотвращение клеточной гибели по механизму апоптоза, неоангиогенеза, ремоделирования фиброзной и соединительной тканей.

Исследования в ФГБУ ГНЦ ФМБЦ им. А.И. Бурназяна ФМБА России показали, что применение МСК и стромально-васкулярной фракции жировой ткани улучшает течение МЛП кожи (уменьшение фиброза, улучшение организации коллагена), ускоряет процессы заживления ран за счет улучшения неоангиогенеза и усиления пролиферации фибробластов после локального рентгеновского облучения у лабораторных животных. [31].

Известно, что одним из механизмов реализации терапевтического эффекта МСК является так называемое трофическое действие [21-24], и с каждым годом в литературе встречается все большее количество данных, описывающих трофические эффекты стволовых клеток. Такие эффекты непосредственно связаны с секретируемыми МСК биологически активными веществами различных классов. Показано, что в кондиционированной МСК среде можно идентифицировать ангиопоэтины (Ang-1, Ang-2 и др.), факторы роста эндотелия сосудов (VEGF-A, VEGF-B, VEGF-C и др.), трансформирующие факторы роста β (TGF-β1 , TGF-β3 и др.), матриксные металлопротеазы (MMP2, MMP3, MMP11 и др.), факторы роста фибробластов (FGF-1, FGF-2 и др.), различные нейротрофические белки (NGF, BDNF, GDNF, NENF), специфические белки матрикса нервной ткани (основной белок миелина, периферический миелиновый белок и др.), адипокины, фактор роста гепатоцитов, гранулоцитарный и макрофагальный колониестимулирующий факторы, интерлейкины (ИЛ-6, ИЛ-7, ИЛ-8, ИЛ-10, ИЛ-11, ИЛ-12, ИЛ-15, ИЛ-17D, ИЛ-18 и др.), простагландин E2 (PGE-2), фактор некроза опухоли-α, белки внеклеточного матрикса (протеогликаны, коллагены, эластиновый матрикс, компоненты базальной мембраны и др.) и пр. (рис. 5, 6) [21-24].

Эффективность клинического применения стволовых клеток связана с действием паракринных факторов, которые секретируются в межклеточное пространство в процессе культивирования стволовых клеток.

Продемонстрирована также и способность МСК секретировать широкий спектр цитокинов и ростовых факторов, влияющих на другие клетки и их микроокружение.

Хорошо известно, что продуцируемые медиаторы могут регулировать функциональный статус и активность как тех клеток, которые их синтезируют по принципу обратной связи, так и окружающих клеток (аутокринные и паракринные эффекты) [57-61].

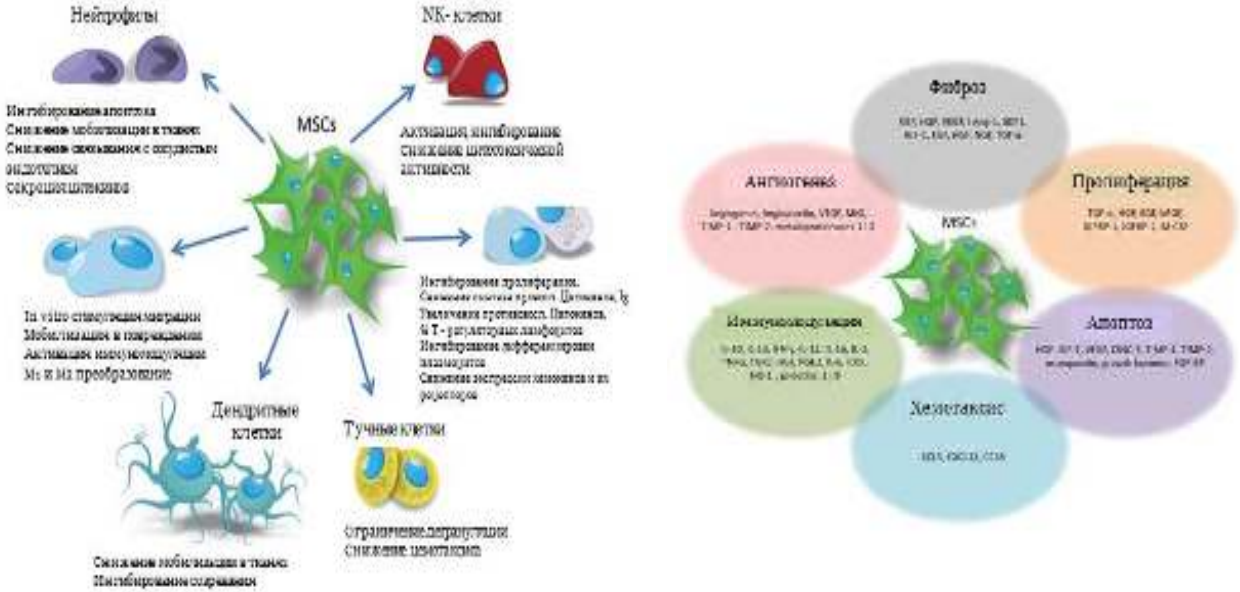

Рис. 6. Механизмы действия применения мезенхимальных стромальных клеток [65]

Предложено несколько основных пулов биологически активных факторов МСК, которые сформированы с учетом опосредуемых молекулами эффектов:

а) антиапоптотические (фактор роста гепатоцитов (HGF), станиокальцин-1, фактор роста сосудистого эндотелия (VEGF), тканевой фактор роста (TGF-р), инсулиноподобный фактор роста (IGF-1), гранулоцитарно-макрофагальный фактор роста (GM-CSF));

б) проангиогенные (фактор роста фибробластов (bFGF), VEGF, фактор роста тромбоцитов (PDGF), хемоаттрактантный белок для макрофагов (MCP-1), IGF-1, интерлейкин-6 (ИЛ-6));

в) иммуномодуляторные (HGF, 2,3-диоксигеназа (IDO), TGF-р, монооксид азота (NO), неклассический антиген гистосовместимости (HLA-G), простагландин Е2 (PGE2), фактор ингибирования лейкемии (LIF), ИЛ-10);

г) стимулирующие пролиферацию тканевых стволовых и прогениторных клеток (фактор стромальных клеток (SDF-1), фактор роста стволовых клеток (SCF), ангиопоэтин-1LIF, макрофагальный фактор роста (M-CSF));

д) ингибирующие фиброз и образование рубцов при ишемии – HGF, bFGF (и, возможно, адреномедулин);

е) хемоаттрактанты – включает 15 хемокинов, опосредующих миграцию лейкоцитов в поврежденные ткани, включая белок, ингибирующий макрофаги (MIP-1), SDF-1, хемоаттрактантный белок для макрофагов (MCP-1), хемокиновый (С-С мотив) лиганд 5 (ССЦ), ИЛ-8 [77].

Кроме того, МСК способны продуцировать факторы, способствующие морфогенезу тканей – костный морфогенетический белок (BMP)-2, -4, -7, росту нейронов – нейротрофический фактор мозга (BDNF).

Конечно, отнесение того или иного фактора к определенной группе является достаточно условным, поскольку многие из них обладают плейотропным действием (например: TGF-р, ИЛ-6, VEGF).

Применение кондиционных сред, полученных в результате культивирования МСК и продуцируемые ими в среду цитокины, играет важную роль в лечение заболеваний.

Кондиционная среда – среда жизнедеятельности при культивировании мезенхимальных стромальных клеток (Go период клеточного цикла).

Используется кондиционная среда для лечения повреждений нормальных тканей различной этиологии.

МСК выделяет в среду паракринные факторы, играющие важную роль для пролиферативной и репаративной функции клеточного обновления.

Исследования в ФГБУ ГНЦ ФМБЦ им. А.И. Бурназяна ФМБА России показали, что применение кондиционных срекд (паракринных факторов) снижает уровень воспаления еще на стадии альтерации и способствует правильной смене фаз воспаления МЛП после локального рентгеновского облучения в эксперименте. Так, 5-ти кратное местное подкожное введение паракринных факторов, полученных при культивировании МСК костного мозга после облучения, вызывает сокращение площади МЛП в 8 раз по сравнению с контрольной группой лабораторных животных [67].

Исходя из вышеизложенного, можно сделать вывод о том, что основная функция МСК в тканях – регуляция регенерации.

Механизмы действия мезенхимальных стромальных клеток при ожогах.

При лечении ожогов различной этиологии МСК, находясь в очаге поражения (непосредственно аппликационное нанесение, системное введение по градиенту SDF-1 за счет хоуминга), вызывают активацию регенерации тканей за счет привлечения в зону поражения стволовых клеток из периферической крови, стимуляции неоангиогенеза, подавления процессов апоптоза, синтеза компонентов внеклеточного матрикса, прорастания нервных волокон, модуляции воспаления и иммунного ответа. Показано, что при комбинированном культивировании МСК и гемопоэтических клеток *in vitro* происходит ингибирование роста Т-клеток,

отвечающих за активацию иммунного ответа, модуляцию антиген-представляющих клеток, NK-клеток, при этом гибель МСК не наблюдается. Секреция PGE2 и ИЛ-10 оказывает ингибирующее влияние на макрофаги, Т-клетки и моноциты, что в конечном итоге останавливает воспалительные реакции, которые происходят в месте ожога. Таким образом, попадая в область поражения, МСК оказывают и иммуномодулирующий эффект [68-73].

Клеточная терапия минимально-манипулированными клеточными продуктами

Несмотря на доказанную высокую эффективность в комплексной терапии МЛП, применение МСК костного мозга в ряде случаев имеет ряд ограничений, связанных со сложной процедурой получения биоматериала и необходимостью последующего длительного культивирования выделенных клеток для наработки достаточного для клинического применения их количества. Вместе с тем множественные манипуляции, связанные как с выделением первичной культуры клеток, так и с дальнейшими этапами их культивирования, таят в себе потенциальный риск возможных цитогенетических изменений. Все это диктует необходимость поиска клеточных продуктов с подобным МСК регенераторным потенциалом, получение и применение которого не имеет вышеуказанных ограничений и рисков.

С развитием клеточных технологий все большее распространение приобретают аутологичные минимально манипулированные клеточные продукты на основе жировой ткани (стромально-васкулярная фракция – аутологичные регенеративные клетки). Жировая ткань состоит в основном из адипоцитов, перицитов, фибробластов, эндотелиальных и гладкомышечных клеток кровеносных сосудов и их предшественников, клеток крови, включая В- и Т-лимфоциты. В настоящее время аутологичные регенеративные клетки жировой ткани успешно применяются во многих областях клинической медицины. Использование

аутологичных регенеративных клеток жировой ткани увеличивает доступность и легкость получения клеточного материала, а также объем конечного клеточного продукта. Следует также отметить скорость выделения клеточного продукта – 1,5-2 часа от момента забора жировой ткани.

Стромально-васкулярная фракция (аутологичные регенеративные клетки) жировой ткани представляет собой гетерогенную популяцию клеток различного происхождения и с различной функциональной активностью, что определяет множество механизмов влияния этих клеток на процессы регенерации. В стромально-васкулярной фракции содержатся МСК, способные к дифференцировке в различных направлениях и замещению поврежденных участков тканей. Регенеративные клетки жировой ткани способствуют неоангиогенезу, ремоделированию фиброзной и соединительной тканей, предотвращают клеточную гибель по механизму апоптоза, вырабатывают большое количество паракринных факторов, которые оказывают иммуномодулирующий эффект. Стволовые клетки жировой ткани продуцируют широкий спектр цитокинов и факторов роста: VEGF (фактор роста эндотелия сосудов), IL (Интерлейкин) -6, -8, -17, TIMP-1 (эндогенный ингибитор металлопротеиназ – 1) и TIMP-2 (ингибитор металлопротеиназ – 2), FGF (фактор роста фибробластов), HGF (фактор роста гепатоцитов), TGF-β (трансформирующий ростовой фактор бета), NGF (фактор роста нервов), ангиогенин, ангиопоэтин-1, плацентарный фактор роста, GM–CSF (гранулоцитарно-макрофагальный колоние-стимулирующий фактор) [27-29].

Показано, что содержание МСК в аутологичных регенеративных клетках жировой ткани составляет 1-5%, что существенно выше их содержания в аспирате костного мозга (0,005-0,01%).

При применении СВФ происходит пролиферация, дифференцировка в эндотелиальные клетки с формированием сосудов. Способность к дифференцировке и пролиферации происходит за счет секреции ECFC, VEGF, HGF, PGF, FGF-2, TGF-β и ангиопоэтин-1 и межклеточного

взаимодействия. При взаимодействии СВФ и эндотелиальных клеток происходит выработка белков ECM, дифференцировка в перициты, стабилизация структуры вновь образованных сосудов. MAC усиливают ангиогенез за счет высвобождения IL-8, MCP1, MMP9 и VEGF2, ECFC, экспрессии рецепторов VEGF (KDR) и IL-8 (CXCR-1). Цитокины вызывают агрегацию резидентных или циркулирующих ECFC в области повреждения и способствуют неоваскуляризации, – происходит выброс ангиогенного фактора пролиферации и миграции эндотелиальных клеток (рис. 7) [72].

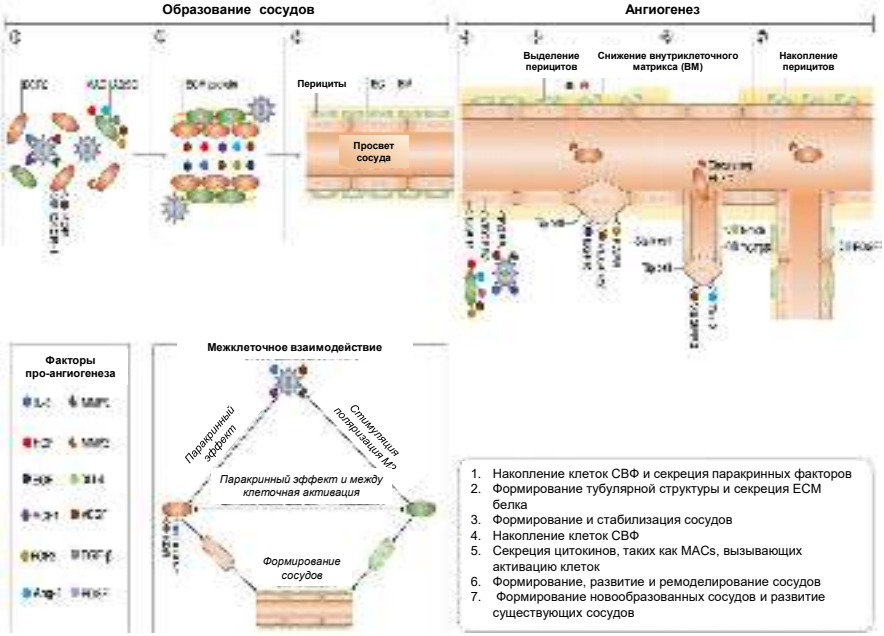

Рис. 7. Возможные механизмы применения СВФ [72]

Международная федерация жировой терапии и науки (IFATS) и Международное общество клеточной терапии (ISCT) опубликовали совместное заявление о том, что гемопоэтические, эндотелиальные и стромальные клетки являются основными субпопуляциями ядерных клеток

СВФ [72]. Основные субпопуляции СВФ и их характеристики (положительные и отрицательные поверхностные маркеры) представлены в табл. 1.

В настоящее время аутологичные регенеративные клетки жировой ткани успешно применяются во многих областях клинической медицины. Так, методика введения жирового трансплантата, обогащенного аутологичными регенеративными клетками жировой ткани, используется в мировой практике с 2003 года в целях липомоделирования молочных желез, а также восполнения утраченных объемов мягких тканей лица и конечностей, а также при заболеваниях опорно-двигательной системы и эректильной дисфункции [27-30].

Влияние применения аутологичных клеток стромально-васкулярной фракции жировой ткани на течение патологического процесса и скорость заживления язвенных дефектов при МЛП у лабораторных животных (крыс) было показано в научно-исследовательской работе, проведенной на базе ФГБУ ГНЦ ФМБЦ им. А.И. Бурназяна ФМБА России. В исследовании была использована стандартная модель тяжелых МЛП кожи при действии мягкого рентгеновского излучения [30-32, 46]. Эксперимент проводился на животных с двумя типами поражений: острое лучевое поражение (ранние язвы) и отдаленные последствия лучевого поражения (хронические язвы). В сравнении с МСК, введение стромально-васкулярной фракции жировой ткани в область язвенного дефекта не только дает более выраженный терапевтический эффект, но и процессы заживления происходят в более ранние сроки. Терапевтический эффект стромально-васкулярной фракции жировой ткани наблюдался также и в случаях отдаленных последствий лучевого поражения [30-32].

Применение клеточных технологий при местных лучевых поражениях на лабораторных животных

Проводятся многочисленные исследования применения клеточных технологий для лечения местных лучевых поражений на лабораторных животных (табл. 2).

Обращает внимание последнее исследование по оценке терапевтического влияния стромально-васкулярной фракции (СВФ) на стволовые клетки кишечника на лабораторных животных, которое показало уникальность применения СВФ [99]. На мышиной модели, подвергшейся облучению брюшной полости (18 Гр), однократно внутривенно вводили СВФ (2,5 млн.). Плейотропные эффекты СВФ способствовали снижению летальности животных после облучения по сравнению с конторольной группой. При гистологическом исследовании показано, что применение СВФ стимулировало регенерацию эпителия путем стимулирования многочисленных увеличенных гиперпролиферативных зон, восстанавливления CD24+ / лизоцим- и популяции клеток Ki67+, противовоспалительного действия, подавляя провоспалительные цитокины, увеличения макрофагов M2 в подвздошном отделе кишечника и подтипов противовоспалительных моноцитов: снижение +Ly6c и увеличение CX3CR1 в селезенке.

Таблица 1. Основные субпопуляции СВФ и их характеристики [72]

Классификация	Функция при образовании новых сосудов	Номен-клатура	Происхождение / вид	Маркер клеточной поверхности
Эндотелиальная линия	1) Служит «строительными блоками» для формирования сосудов 2) Производство белка внуриклеточного матрикса для выделения эндотелиальных клеток.	EC	Мышь, аорта, рана, опухоль	CD31 + / VEGFR2 + / CD34 + / VE-кадгерин + / CD45- / Ter119-
		ECFC	Человек, жировая ткань и периферическая кровь	CD31 + / vWF + / VE-кадгерин + / CD146 + / CD45- / CD14- / CD90-
		HPP-ECFC LPP-ECFC	Эндотелиальные клетки человека, пуповинной крови, пупочной вены и аорты	CD31 + / CD141 + / CD105 + / CD146 + / CD144 + / vWF + / Flk-1 + / CD45- / CD14-
		EC-SP	Мышь, крупные и периферические сосуды	VE-кадгерин + / Flk-1 + / Sca-1 + / CD133 + / CD31 + / CD157 + CD200 + / CD45- / c-kit- / PDGFR-β- / Hoechst $_{lo}$
		EVP	Мышь, аорта, рана, опухоль	CD34 + / VE-кадгерин + / CD45- / CD31 $_{lo}$ / VEGFR2 $_{lo}$
		OEC	Человек, кровь	CD31 + / VEGFR2 + / Tie-2 + / Ve-кадгерин + / VEGFR2 + / vWF + / CD36 + / CD146 + / CD105 +
Стромальная линия	1) Взаимодействие с эндотелиальными клетками для стабилизации вновь	ADSC	Человек и крыса, жировая ткань	CD34 + / CD10 + / CD13 + / CD90 + / NG2 + CD140a + / CD140b + / кальпонин + / α-SMA + / CD31- / CD45- / CD144-
		ADSC	Человек, жировая ткань	CD13 + / CD29 + / CD44 + / CD73 + / CD90 + /

	формирующихся эндотелиальных клеток 2) Улучшение вновь образованных сосудов за счет секреции ангиогенных факторов роста			CD105 + / CD166 + / CD10- / CD14- / CD24- / CD31- / CD34- / CD36- / CD38- / CD45- / CD49d- / CD117- / CD133-
		ADSC	Мышь, жировая ткань	Sca-1 + / CD44 + / c-kit- / Lin- / CD34- / CD45- / CD11b- / CD31-
		Перицит	Человек, жировая ткань, мышца, поджелудочная железа, плацента	CD44 + / CD73 + / CD90 + / CD105 + / CD146 + / CD34- / CD45- / CD56-
Кроветворная (гемопоэтическая) линия	Стимулирование образования эндотелиальных клеток кровеносного сосуда *in vitro* и восстановление сосудов *in vivo* за счет секреции проангиогенных факторов	МАС	Человеческая периферическая кровь	CD45 + / CD14 + / CD68 + / MSR1 + / MRC1 + / CD163 + / CD146- / CD133- / Tie2-
		Ранний EPC	Человек, кровь	CD45 + / CD14 +
		Макрофаги	Человек, жировая ткань	CD45 +, CD14 +, CD34 +, CD206 +
			Мышь, жировая ткань	CD11b + и F4 / 80 +

Сокращения: ADSC – стволовые клетки, полученные из жировой ткани; α-SMA – α-актин гладких мышц; EC – эндотелиальная клетка; ECFC – эндотелиальная колониеобразующая клетка EC-SP – популяция на стороне EC; EPC – эндотелиальная клетка-предшественник; EVP – эндоваскулярный предшественник; HPP-ECFC – эндотелиальная колониеобразующая клетка с высоким пролиферативным потенциалом; LPP-ECFC – эндотелиальная колониеобразующая клетка с низким пролиферативным потенциалом; МАК – миелоидная ангиогенная клетка; MSR1 – рецептор скавенджера макрофагов 1; MRC1 – рецептор маннозы C типа 1; OEC – отросток эндотелиальной клетки; PDGFR-β – рецептор-β фактора роста тромбоцитов; Sca-1 – антиген-1 стволовых клеток; VEGFR2 – рецептор 2 фактора роста эндотелия сосудов; vWF – фактор фон Виллебранда.

Таблица 2. Применение клеточных технологий для лечения местных лучевых поражений на лабораторных животных [73]

Авторы, год	Объект, группы исследования	Вид повреждения	Терапевтический источник	Результат терапии (безопасность и эффективность)
Christine Linard и др., 2015 [74]	Мыши: 1. Облученный контроль (n=10) 2. Группа с имитацией облучения (n=10) 3. Облучение с последующим введением МСК КМ. Выведение на 28 день после облучения (n=10) 4. Облучение с последующим применением МСК КМ. Выведение на 50 день после облучения (n=10) 5. Облучение с последующим применением фибробластов десны человека. Выведение на 28 день после облучения (n=10) 6. Облучение с последующим применением фибробластов десны человека. Выведение на 50 день после облучения (n=10)	МЛП кожи (30 Гр)	Фибробласты десны человека (ксеногенно)	Индуцирование раннего развития толстого, полностью регенерированного эпидермиса, придатков кожи, волосяных фолликулов по сравнению с МСК КМ. Период наблюдения 50 дней.
Yi-Xing Chen и др., 2015 [75]	Крыса 1. Контроль (n=5) 2. Облучение с последующим введением DMEM (n=5) 3. Облучение с последующим применением МСК КМ (n=5)	МЛП печени (20 Гр)	МСК КМ (аллогенно)	Предварительная инъекция МСК перед облучением способствовала повышению жизнеспособности облученных синусоидальных эндотелиальных клеток и улучшает гистопатологические характеристики в облученной печени. Введение МСК привело к снижению экспрессии провоспалительных цитокинов и повышению количества противовоспалительных факторов Период наблюдения 4 недели.

Hong-Gang Duan и др., 2015 [76]	Морская свинка 1. Контроль без облучения (n=20) 2. Контроль с облучением (n=20) 3. Облучение с последующим применением МСК ПК (n=20)	МЛП слизистой носа (5 Гр/неделя/ 5 недель)	МСК ПК человека (ксеногенно)	Через 1 неделю после проведенной терапии регистрировали улучшение времени выведения слизи, через 1 месяц регистрировали уменьшение отека слизистой оболочки носа. Улучшений в морфологии зарегистрировано не было.
Masayoshi Ono и др., 2015 [77]	Крыса 1. Контроль без облучения (n=6) 2. Контроль с облучением (n=6) 3. Облучение с последующим введением МСК (n=6)	Радиационно-индуцированный проктит (5 Гр/день/ 5 дней)	МСК амниотической мембраны человека (ксеногенно)	Трансплантация МСК значительно снизила повреждения эпителия и инфильтративные изменения клеток в прямой кишке. Период наблюдения 8 дней.
Chengcheng Xia и др., 2015 [78]	Мышь 1. Облучение с дальнейшим применением физиологического раствора (n=25) 2. Облучение с дальнейшим применением МСК ($1x10^3$) (n=25) 3. Облучение с дальнейшим применением МСК ($5x10^3$) (n=25) 4. Облучение с дальнейшим применением МСК ($1x10^4$) (n=25)	МЛП легких (18 Гр)	МСК КМ человека (ксеногенно)	Применение МСК улучшило регенерацию легких, выживаемость и гистопатологические характеристики у облученных мышей. Инъекции низкими дозами МСК уменьшили отложения коллагена и способствовали функциональному восстановлению у мышей с радиационно-индуцированным повреждением легких. Период наблюдения 1 месяц.
Sinan Öksüz и др., 2015 [79]	Крыса 1. Контроль. Облучение с дальнейшим обкалыванием DMEM (n=8) 2. Облучение с терапией МСК КМ (n=8) 3. Облучение с терапией МСК КМ, модифицированными VEGF (n=8)	МЛП кожи (30 Гр)	МСК КМ и МСК КМ, трансфицированные геном VEGF (аллогенно)	Использование МСК КМ и МСК-VEGF стимулировало ангиогенез и увеличило процессы васкуляризации. Увеличилась толщина эпидермиса после лечения клеточными продуктами. Сохранялась экспрессия CD31 и VEGF в месте ожога по сравнению со здоровыми тканями, повышалась экспрессия PCNA. Период наблюдения 30 дней.

Xinping Jiang и др., 2015 [80]	Крыса 1. Облучение с последующим применением PBS (n=30) 2. Облучение с последующей терапией МСК ЖТ (n=30) 3. Контроль без облучения (n=30)	МЛП легких (15 Гр)	МСК ЖТ крысы (аутологично)	В результате применения МСК ЖТ удалось добиться ослабления течения радиационно-индуцированного повреждения легких. МСК ЖТ обладали противовоспалительным эффектом, оказывая антифиброзное действие (уменьшения экспрессии IL-1, IL-6, TNF-α, TGF-β1, Collag1, увеличение количества IL-10 в облученной ткани легких), и поддерживали целостность эпителия легких. Период наблюдения 28 дней.
Song Gao и др., 2016 [81]	Крыса 1. Фиктивно облученная группа (n=6) 2. Облучение без дальнейшей терапии (n=12) 3. Облучение с последующим введением МСК через 2 недели (n=15) 4. Облучение с последующим введением МСК через 4 недели (n=15) 5. Облучение с последующим введением МСК через 6 недель (n=15) 6. Облучение с последующим введением МСК через 8 недель (n=15)	МЛП сердца (18 Гр)	МСК КМ крысы (аллогенно)	Применение МСК КМ способствовало уменьшению воспалительного процесса и облегчению течения радиационно-индуцированного фиброза, а также повышению репарации поврежденных ДНК. Период наблюдения 3 месяца.
Osama Muhhamad Maria и др., 2016 [82]	Мышь 1. Облучение без дальнейшей терапии (n=6) 2. Облучение с дальнейшей терапией МСК (n=6) 3. Облучение с дальнейшей терапией фибробластами (n=6)	Радиационно-индуцированный мукозит полости рта (18 Гр)	МСК ЖТ мыши (аллогенно)	Терапия МСК ЖТ минимизировала потерю веса, вызвала сокращение на 70% размера язвы, а также уменьшала высоту эпителия на дне язвы. Терапия МСК ЖТ не стимулировала развитие раковых клеток головы и шеи *in vitro*. Период наблюдения 21 день.
Gui-Hua Wang и др., 2016 [83]	Мышь 1. Контроль. Фиктивное облучение (n=10) 2. Облучение с последующим введением PBS (n=10) 3. Облучение с дальнейшим	МЛП головного мозга (15 Гр)	МСК ПК человека и нимодипин (ксеногенно)	В результате инъекций МСК ПК и комбинированной терапии происходило восстановление массы тела, улучшение когнитивных и двигательных способностей, снизился % некроза нейронов и астроцитов. Комбинированная терапия обладала более

	применением нимодипина (n=10) 4. Облучение с дальнейшей терапией МСК ПК (n=10) 5. Облучение с дальнейшим оказанием терапии МСК с нимодипином (n=10)			выраженным эффектом. У мышей данной группы было обнаружено понижение экспрессии проапоптотических индикаторов (p53, Bax) и повышение антиапоптотического индикатора Bcl-2. Период наблюдения 3 месяца.
Sabine François и др., 2017 [84]	Крысы 1. Контроль без облучения (n=10) 2. Облучение в дозе 25 Гр (n=10) 3. Облучение в дозе 35 Гр (n=10) 4. Облучение в дозе 45 Гр (n=10) 5. Облучение в дозе 55 Гр (n=10) 6. Облучение в дозе 65 Гр (n=10) 7. Облучение в дозе 75 Гр (n=10) 8. Облучение в дозе 55 Гр с последующей инъекцией МСК КМ ($2x10^4$) через 7 дней (n=10) 9. Облучение в дозе 55 Гр с последующей инъекцией МСК КМ ($2x10^5$) через 7 дней (n=10) 10. Облучение в дозе 55 Гр с последующей инъекцией МСК КМ ($2x10^6$) через 7 дней (n=10) 11. Облучение в дозе 55 Гр с последующей инъекцией МСК КМ ($2x10^7$) через 7 дней (n=10) 12. Облучение в дозе 55 Гр с последующей инъекцией PBS через 21 день (n=10) 13. Облучение в дозе 55 Гр с последующей инъекцией МСК КМ ($2x10^5$) через 21 день (n=10) 14. Облучение в дозе 55 Гр с последующей инъекцией МСК КМ и BMP-2 ($2x10^4$) через 21 день (n=10)	МЛП кожи (25-75 Гр)	МСК КМ и BMP-2 (аллогенно)	Проведенная терапия привела к ускоренному заживлению ран, усилению восстановления эндотелия, нормализации эпидермиса, восстановлению волосяных фолликул и сальных желез. Также регистрировали увеличение плотности коллагеновых волокон и кровеносных сосудов. Период наблюдения 52 дня.

Christine Linard и др., 2017 [85]	Мини-пиги 1. Облученным животным производили только иссечение некротизированной ткани (n=3) 2. Облучение с дальнейшим применением кожно-фасциального лоскута (n=4) 3. Облучение с дальнейшим использованием кожно-фасциального лоскута и МСК КМ (n=4)	МЛП кожи (90 Гр)	МСК КМ мини-пига и пластическая хирургия (аутологично)	Данный метод обеспечил полное заживление язвы (результаты через 1 год). Уровень Col1/ Col3, экспрессия декорина и фибронектина в области заживления были аналогичны в сравнении с необлученной кожей, не имевшей воспаления и обладающей стабильностью сосудов.
Christine Linard и др., 2018 [86]	Мини-пиги: 1. Облученные животные с применением кожно-фасциального лоскута (n=4) 2. Облученные животные с применением кожно-фасциального лоскута и МСК КМ (n=4)	МЛП крупа (90 Гр)	МСК КМ (аутологично)	В опытной группе регистрировали улучшение восстановления регенерации и увеличение количества капилляров в сравнении с контрольной группой. Период наблюдения 12 месяцев.
Yuhui Hao и др., 2018 [87]	Собаки: 1. Контрольная группа. Облучение с последующим применением физиологического раствора (n=4) 2. Опытная группа. Облучение с последующим применением МСК ПК (n=4)	МЛП легких (15 Гр)	МСК ПК человека (ксеногенно)	Трансплантация МСК снизила окислительный стресс, воспалительные реакции и активацию пути TGF-β-Smad2/3, уменьшая повреждение легких. *In vitro* было показано, что кондиционированная среда от МСК ПК эффективно ингибирует повышение уровней Smad2/3 и TGF-β1. По результатам КТ также можно утверждать, что в группе с использованием МСК степень поражения легких была более легкой. Период наблюдения 180 дней.
Christian Grønhøj и др., 2018 [88]	Пациент 1. Группа плацебо (n=15) 2. Группа с применением МСК ЖТ (n=15)	Радиционно-индуцирован-ная ксеростомия (26-39 Гр)	МСК ЖТ (аутологично)	Инъекция МСК ЖТ способствовала увеличению потока слюнных желез через 1 месяц

Zhongshan Liu и др., 2018 [89]	Крысы 1. Контроль. Симуляция облучения (n=12) 2. Контроль. Облучение (n=12) 3. Облучение с последующей терапией МСК ПК (n=12)	МЛП кожи (45 Гр)	МСК ПК человека (ксеногенно)	Трансплантация МСК ПК улучшила заживление язв кожи, способствовала неоваскуляризации и реэпителизации, образованию кератина и пролиферации кератиноцитов в областях язвы, увеличила экспрессию CD31 и VEGF. Период наблюдения 28 дней.
Daming Liu и др., 2018 [90]	Мышь 1. Облучение с инъекцией PBS через 6 ч. (n=20) 2. Облучение с введением МСК, модифицированных декорином Ad (E1-). Null через 6 ч. (n=20) 3. Облучение с введением МСК, модифицированных декорином Ad (E1-). DCN через 6 ч. 4. Облучение с введением МСК, модифицированных декорином Ad (E1-). Null через 28 дней (n=13) 5. Облучение с введением МСК, модифицированных декорином Ad (E1-). DCN через 28 дней (n=13) 6. Применение МСК, модифицированных декорином Ad (E1-). Null без облучения (n=10) 7. Применение МСК, модифицированных декорином Ad (E1-). DCN без облучения (n=10)	МЛП легких (60 Гр)	МСК ПК человека, модифициро-ванные декорином (ксеногенно)	Применение МСК способствовало уменьшению количества лимфоцитов в зоне поражения, повысило пролиферативную активность эпителиальных клеток и ингибировало фиброз на поздней стадии. МСК, модифицированные декорином, обладали более выраженным терапевтическим потенциалом, были более эффективны в индукции INF-γ и Col3α1 в тканях легких, облегчали течение радиационно-индуцированного фиброза. Период наблюдения до 3 месяцев.
JiaYang Sun и др., 2018 [91]	Крысы 1. Негативный контроль (n=12) 2. Облучение с последующим применением EGF-гидрогеля (n=12) 3. Облучение с последующим применением кондиционированной среды от МСК ПК (n=12)	МЛП кожи (40 Гр)	Кондициони-рованная среда от МСК вартонова студня (ксеногенно)	Кондиционированная среда оказала положительный эффект в развитии ангиогенеза и регенерации сальных желез. Способствовала укоренному заживлению ран без образования рубцов или с образованием рубцов, но меньшего размера в

наблюдения 2 месяца.

Zhu-Yue Chen [92]	Фибробласты миокарда человека 1. Контроль без облучения 2. Контроль с облучением 3. Облученные клетки с применением кондиционированной среды МСК ПК	Радиационно-индуцированное повреждение клеток (8 Гр)	Кондиционированная среда МСК ПК (аллогенно)	Кондиционированная среда способствовала повышению жизнеспособности клеток и антиоксидативного статуса, вызывала уменьшение отложений коллагена, предотвращала окислительный стресс. Способствовала снижению индуцированных облучением уровням профиброзных цитокинов (TGF-β1, IL-6, IL-8) за счет ингибирования сигнального пути NF-kβ. Период наблюдения 7 дней.
Chunwei Zhang и др., 2018 [93]	Крыса 1. Контроль. Животные не были облучены, выведение животных на 5 день эксперимента (n=4) 2. Облучение с последующим введением МСК ($1x10^7$). Выведение животных на 33 день эксперимента (n=7) 3. Облучение с последующим введением PBS. Выведение животных на 33 день эксперимента (n=7) 4. Облучение с последующим введением PBS. Выведение животных на 5 день эксперимента (n=4) 5. Ложно оперированная группа. Выведение на 5 день эксперимента (n=7) 6. Ложно оперированная группа. Выведение на 33 день эксперимента (n=4)	Радиационно-индуцированное повреждение пищевода (? Гр)	МСК пульпы зуба крысы (аллогенно)	Трансплантация МСК пульпы зуба способствовала восстановлению поврежденной ткани пищевода, восстановлению функций, утолщению стенок и уменьшению воспалительной реакции. Экспериментальная группа показала более высокие уровни экспрессии IL-1β, IL-8, TNF-α по сравнению с другими группами. Период наблюдения до 33 дней.
А. Темнов и др., 2018 [94]	Крыса 1. Контроль. Животным не проводили терапию (n=8) 2. Облучение с последующим	МЛП кожи (110 Гр)	Кондиционированная среда МСК КМ (аллогенно)	Опытная группа показала высокий уровень регенерации кожи и значительно низкий уровень содержания лейкоцитарной инфильтрации в патологоанатомических

	применением кондиционированной среды от МСК КМ (n=8)			образцах. Глубина повреждения в опытной группе ограничивалась дермой, в контрольной группе поражение доходило до фасции мышечной ткани слоя брюшной стенки, иногда до кишечника. Период наблюдения 71 день.
Rui Zuo и др., 2019 [95]	Крысы 1. Группа животных без облучения и терапии. Выведение животных в 0 день (n=6) 2. Группа животных без облучения и терапии. Выведение через 28 дней (n=6) 3. Облучение без последующей терапии. Выведение животных в 0 день (n=6) 4. Облучение с последующей терапией МСК КМ. Выведение животных через 28 дней (n=6) 5. Облучение с последующим применением экзосом из МСК КМ. Выведение животных через 28 дней (n=6)	МЛП бедра (16 Гр)	Экзосомы из МСК КМ (аллогенно)	Использование экзосом привело к повышению уровня β-катенина и способствовало восстановлению костной дифференцировке облученных МСК КМ, а также уменьшило окислительный стресс клеток и повреждения ДНК. Период наблюдения 28 дней
Xiaoli Rong и др., 2019 [96]	Крыса 1. Отрицательный контроль с облучением (n=10) 2. Облучение с последующим применением секретома МСК ПК (n=10) 3. Облучение с последующим введением секретома МСК из кожи плода человека (n=10)	МЛП кожи (50 Гр)	Секретом МСК из кожи плода человека (ксеногенно)	Секретом МСК способствовал ангиогенезу *in vitro* и *in vivo*. Применение секретома показало более высокое качество и скорость заживления ожогов в сравнении с другими группами. В образцах терапевтической группы уровень экспрессии Col3A1, TGF-β3, Ang-1, Ang-2, VEGF, PLGF был значительно выше относительно других групп, а уровень Col1A2 и TGF-β1 ниже. Период наблюдения 7 недель.

Xinyun Su и др., 2020 [97]	Мышь 1. Контроль без облучения, введение физиологического (n=6) раствора 2. Контроль с облучением (n=6) 3. Облучение с дальнейшим применением МСК ПК (n=6)	Радиационно-индуцированное повреждение слюнных желез (13 Гр)	Внеклеточные везикулы из МСК подчелюстных желез человека (ксеногенно)	Применение экстракта стволовых клеток увеличило скорость слюноотделения (восстановление функции слюнных желез) через 8 недель на 50-60% в сравнении с контрольной группой. Гистологический анализ в опытной группе показал увеличение числа ациарных клеток, кровеносных сосудов и парасимпатических нервов по сравнению с группой контроля.
Khademi Bijan. и др., 2020 [98]	Крыса 1. Облученные животные, которым не проводили терапию (n=16) 2. Облученные животные, которым проводилась трансплантация МСК ЖТ (n=16)	МЛП кожи (30 Гр)	МСК ЖТ (аутологично)	Размер раневого дефекта в контрольной группе значительно больше на протяжении всего эксперимента. Однако не удалось наблюдать полного заживления раны в группе с оказанием терапии. Период наблюдения составил 1 месяц.

Примечание: МСК – мезенхимальные стромальные клетки, КМ – костный мозг; ПК – пупочный канатик, ЖТ – жировая ткань; СВФ – стромально-васкулярная фракция.

В ФГБУ ГНЦ ФМБЦ им. А.И. Бурназяна ФМБА России активно продолжается поиск эффективной клеточной терапии местных лучевых поражений на лабораторных животных (крысы Вистар). Так, в исследовании влияния СВФ жировой ткани (в дозе 2,2 млн. и 3,0 млн. на 28 и 35 сутки), МСК (в дозе 2,8 млн. и 3,4 млн. на 28 и 35 сутки) и кондиционированной среды (ПКС) (по 1 мл (белок 8 мг/мл) 5-ти кратно с 1 до 10 суток) у лабораторных животных с МЛП, полученных в результате облучения в дозе 100 Гр, показано что применение МСК, СВФ и паракринных факторов в равной степени эффективно, улучшает регенеративные процессы, заживление составляло 70-80% по сравнению с контрольной группой [100].

При исследовании применения МСК слизистой ткани десны человека, культуральной средой (КС) и концентрата кондиционированной среды (ККС) на лабораторных животных (80 крыс Вистар) при лечении местных лучевых поражений (МЛП) кожи, полученных в результате облучения в дозе 100 Гр, показано, что все использованные методы лечения, включая 3-х кратное введение КС, МСК и ККС в дозе 2 млн. на 1 кг, были эффективны при МЛП кожи и приводили к сокращению площади поражения, ускоренному заживлению язвы (40%, 60% и 20% соответственно) и улучшению регенеративных процессов по сравнению с контролем – отсутствие заживления. Кроме того, применение МСК слизистой ткани десны человека приводило к улучшению васкуляризации и уменьшению воспалительных процессов в очаге лучевого поражения [100].

В другом исследовании при изучение влияния МСК плацентарной ткани человека и их концентрата кондиционированной среды (ПКС) (в дозе 2 млн. на 1 кг трехкратно на 1, 14 и 21 сутки) на регенеративные процессы кожи у лабораторных животных с местным лучевым поражением (МЛП) показано, что применение концентрата кондиционированной среды МСК плаценты (группа ПКС) при тяжелых МЛП у лабораторных животных (крысы Вистар), полученных в результате облучения в дозе 100 Гр, способствовало ускорению перехода раневого процесса в стадию регенерации и эпителизации [101]. Интересно, что в одной из контрольной групп при применении концентрата культуральной среды (группа КС)

наблюдалось значимое уменьшение площади раневой поверхности по сравнению с другими группами на протяжении всего периода наблюдения. Однако анализ гистологического и иммуногистохимического исследований не позволяет однозначно утверждать об эффективности применения данного вида терапии. На 112 день площадь отрытой раневой поверхности в группе ПКС была в 6,7 раз меньше по сравнению с контрольной группой. Полное заживление открытой раневой поверхности кожи в группе КС отмечалось у 40%, ПКС – у 60%, в группе Пл – у 20%, а в группе К не было ни одного животного с затянувшимся раневым дефектом. По данным гистологического исследования отмечали уменьшение воспалительных процессов, наличие зачатков волосяных фолликулов и пролиферации сосудов микроциркуляторного русла в группе ПСК в отличие от других групп, в которых эти изменения были не столь заметны.

В следующем исследовании на крысах инбредной линии Wistar-Kyoto, после локального воздействия рентгеновского излучения в области спины в дозе 110 Гр приводило к развитию тяжелых длительно (до 3,5 мес.) незаживающих лучевых язв кожи. МСК вводили под кожу вокруг зоны поражения в различные сроки после облучения: в ранний период до образования язвы, в период сформировавшейся язвы и в периоды активной регенерации в пораженной ткани. Проводили как однократные, так и двукратные трансплантации клеток. Показано, что только двукратное введение МСК (с интервалом между инъекциями в 1 нед.) усиливает регенераторные процессы и убыстряет заживление лучевых язв. Терапевтический эффект более выражен в условиях двукратного введения МСК в период, когда лучевая язва уже сформирована и в пораженной коже активизируются регенераторные процессы [102].

При сравнении эффективности культивированных МСК и свежевыделенных клеток СВФ жировой ткани при лечении тяжелых местных лучевых поражений (количество клеток на 1 введение составляло МСК и СВФ 1,5-2,8 млн. и 2,5-2,7 млн. соответственно, вводили МСК: двукратно на 27-е и 34-е сутки, СВФ: на 14-е и 26-е сутки или на 27-е и 34-е сутки, или трехкратно на 21-е, 35-е и 42-е сутки после облучения) у крыс инбредной линии Wistar-Kyoto показано, что клеточная терапия снижала

тяжесть течения местных лучевых поражений и ускоряла скорость заживления лучевых язв, эффективность МСК и СВФ примерно одинакова [103].

Применение клеточных технологий при местных лучевых поражениях в клинической практике

На сегодняшний день не существует единого эффективного метода лечения МЛП. В терапии применяют крема и мази, гидрогелевые и гидроколлоидные повязки, прибегают к оперативному вмешательству и физиотерапевтическим процедурам [10]. Стандартная терапия МЛП включает в себя комбинированный подход, сочетающий хирургическую и консервативную тактику лечения пациентов для полноценного восстановления пораженных участков [9]. Однако и эта терапия не всегда эффективна. В последние годы идет активное изучение эффективности комбинированного подхода лечения МЛП в сочетании с применением клеточной терапии, включая мезенхимальные стромальные клетки (МСК), их клеточные продукты, минимально-манипулированные клеточные продукты и др. (табл. 3).

Из представленных литературных данных источниками МСК были различные ткани человека (костный мозг, жировая ткань, кожа, пупочный канатик, амниотическая мембрана и др.). Известно, что МСК способны к самообновлению и дифференцировке в различные виды ткани (в адипогенном, остеогенном, хондрогенном и миогенном направлениях) [63]. Показано, что применение МСК приводит к заживлению раневой поверхности кожи и ее придатков [104-107], диабетических язв [107], при повреждении скелетных мышц и хряща [108-111], сердца [112, 113]. Внутривенное, местное введение и наружное применение МСК способствует сокращению некротических изменений, уменьшению воспаления, значительному улучшению процессов грануляции [114], реэпителизации, (нео) ангиогенезу [34, 72, 114-119] и восстановлению волосяного покрова [4, 13].

Таблица 3. Применение клеточных технологий для лечения местных лучевых поражений в клинической практике [73]

Авторы, год	Объект исследования	Вид повреждения	Терапевтический источник	Результат терапии (безопасность и эффективность)
Matthew Portas и др., 2016 [118]	Пациент (клинический случай)	МЛП кожи (50-60 Гр)	МСК КМ от маргинального донора (аллогенно)	Проведенная терапия привела к уменьшению степени воспаления и сокращению размеров язвенного дефекта, улучшила сосудистую сеть и качество кожи в поврежденном объеме
Carol J. Iddins и др., 2016 [119]	Пациент (клинический случай)	МЛП кожи (15-25 Гр)	СВФ (аутологично)	Через 11 месяцев у пациента не наблюдалось признаков нарушения кожных покровов. Через 13 месяцев отсутствовали осложнения после проведенной процедуры, не регистрировали фиброза, рецидивов раны, значительной боли и нарушений чувствительности.
А. Самойлов и др., 2016 [120]	Пациент (клинический случай)	МЛП кожи (30-35 Гр)	МСК ЖТ, КМ (аутологично)	Достигнута полная эпителизация травмированной поверхности. Период наблюдения 1 месяц.
Christian Grønhøj и др., 2017 [121]	Пациент 1. Группа плацебо (n=15) 2. Группа с применением МСК ЖТ (n=15)	Радиационно-индуцированная ксеростомия (26-39 Гр)	МСК ЖТ (аутологично)	Инъекции МСК ЖТ позволили обеспечить регенеративную микросреду для поврежденных тканей и улучшить процессы слюнообразования. Период наблюдения 4 месяца.
Sadanori Akita и др., 2017 [122]	Пациент (клинический случай)	МЛП кожи (? Гр)	СВФ (аутологично)	Регистрировали заживление язвы через 75 дней после инъекции. Улучшено движение шеи вперед. Через 6 месяцев в месте введения регистрировали толстую и васкуляризированную мягкую ткань. Диапазон движений увеличился со 130° до 165°

Примечание: МСК – мезенхимальные стромальные клетки, КМ – костный мозг; ЖТ – жировая ткань; СВФ – стромально-васкулярная фракция.

Положительные эффекты трансплантированных МСК не всегда связаны с заменой поврежденных клеток. Известно, что их действие обусловлено паракринными факторами. Паракринные факторы инициируют стимуляцию МСК реципиента, запуская процессы регенерации поврежденных тканей. Так, к цитокинам, участвующих в регуляции воспалительного процесса, относятся IL-1β, 4, 6, 10, 12, 17, TNF-α, TGF-β1, PGE-2, PDGF, HGF, SDF-1 и др. [10, 52, 54, 55-64]; за неоангиогенез отвечают VEGF, FGF-2, EGF, TGF-α, HGF, IGF-1 и др. [34, 116, 117, 123-128], а регуляция процессов фиброзирования тканей происходит при участии IL-4, 16, TGF-β1, HGF, bFGF и др. [74, 80, 88, 92, 129]. Инъекции секретома МСК в виде кондиционированных сред, содержащих внеклеточные везикулы, также обладают положительными эффектами, как и применение самих МСК [90, 91, 93-96, 126-128, 130]. Дальнейшая оценка паракринного потенциала МСК может открыть новые способы лечения острых и хронических форм МЛП кожи.

Развитие МЛП может сопровождаться системными реакциями организма, которые будут усугублять процессы заживления. Многочисленные исследования свидетельствуют о перспективе применения клеточных продуктов в терапии местных лучевых ожогов и устранении последствий воздействия ионизирующего излучения. МСК являются мультипотентными соматическими клетками-предшественниками, которые можно выделить из различных источников и размножить до многомиллионного количества, сохраняя фенотип и характеристики. Использование МСК в клинической практике в совокупности с другими видами терапии приводит к ускоренной регенерации раневых поверхностей, восстановлению кровоснабжения тканей, снижает процессы фиброзирования и, таким образом, помогает пострадавшим вернуться к прежней жизни. МСК обладают противовоспалительным действием и иммуномоделирующими свойствами, благодаря чему их активно используют в регенеративной медицине [126-128, 131-143].

Для клеточной терапии используются мезенхимальные стромальные клетки (МСК), аутологичные минимально манипулированные клеточные продукты (регенеративные клетки) на основе жировой ткани, паракринные факторы, полученные из культивированных стволовых клеток и др. [109]. Способы введения клеточных продуктов у пациентов с МЛП может быть интрадермальным и апликационнным (рис. 8).

Рис. 8. Способы введения клеточных продуктов

Клинические исследования аутологичных МСК, выделенных из костного мозга, в терапии пациентов с МЛП показали хорошие результаты [26-30, 109].

Клиническая эффективность и безопасность применения МСК у пациентов с МЛП была доказана в ходе проведения научно-

исследовательской работы в ФГБУ ГНЦ ФМБЦ им. А.И. Бурназяна ФМБА России, где был разработан протокол лечения радиационных ожогов с использованием аутологичных МСК, наносимых на раневую поверхность апликационно в фибриновом клее, а также путем обкалывания зоны поражения. Все пациенты имели длительный (более 1 года) анамнез заболевания, а также получали традиционную комплексную терапию, направленную на основные патогенетические механизмы МЛП: местная терапия (неадгезивные повязки с антисептиками и антибиотиками), дезагрегационная терапия, стимуляция регенерации, дезинтоксикационная терапия, антибиотикотерапия (в соответствии с результатами исследования чувствительности микрофлоры). Проводимая консервативная терапия не имела выраженного клинического эффекта. Проведение хирургического лечения данным пациентам было противопоказано, т.к. связано с высоким операционным риском ввиду наличия у них тяжелой сопутствующей патологии и связанного с этим высокого анестезиологического риска. Поэтому терапией выбора для таких больных стало проведение клеточной терапии. После применения МСК у всех пациентов было отмечено прогрессивное уменьшение глубины и размера язвенных дефектов, усиление процессов грануляции и эпителизации. Полная эпителизация язвенной поверхности была достигнута через 6-12 мес. после начала лечения. Каких-либо побочных эффектов при применении аутологичных МСК отмечено не было. Качество жизни пациентов существенно улучшилось [26, 30]. Проведенные исследования позволили разработать метод комплексного лечения МЛП с использованием аутологичных МСК совместно с традиционным хирургическим и консервативным лечением, позволяющий достигнуть полной эпителизации радиационных язв II-IV степени [26, 30].

В ФГБУ ГНЦ ФМБЦ им. А.И. Бурназяна ФМБА России с 2016 г. по 2019 г. пролечено 7 пациентов (мужского пола, средний возраст составил 54,83±9,41 года) с МЛП кожных покровов (язвенно-некротическое поражение кожи и подлежащих тканей) [131, 132]. Пациенты получали

общепринятую консервативную терапию МЛП и однократное введение клеточной суспензии аутологичной стромально-васкулярной фракции (СВФ) жировой ткани (ЖТ) (среднее количество клеток составляло $60{,}33 \times 10^6 \pm 64{,}04$). У всех пациентов серьезных нежелательных явлений и реакций, связанных с введением аутологичных регенеративных клеток жировой ткани не отмечено. За время всего периода наблюдения после введения СВФ ЖТ при осмотре поздние лучевые язвы оставались без признаков воспаления и инфильтрации. Пациенты выписаны из стационара в удовлетворительном состоянии.

Для повышения эффективности заживления язвенной поверхности при МЛП кожных покровов в ФГБУ ГНЦ ФМБЦ им. А.И. Бурназяна ФМБА России предложено использовать собственные регенеративные клетки СВФ ЖТ во время проведения плановых хирургических обработок язвенной поверхности по разработанному алгоритму (рис. 9).

Показано, что применение СВФ ЖТ при МЛП обеспечивает благоприятные условия для повышения эффективности комплексной терапии, сокращение сроков заживления раневой поверхности, регуляцию и активацию иммунных и репаративных процессов в дерме, восстановление поврежденной сосудистой сети, утраченных кожных покров без грубых рубцовых изменений, заживление и достижение удовлетворительного результата, достойного качества жизни пациентов.

Терапия местных лучевых поражений клеточными технологиями является многообещающим методом, но до сих пор нельзя дать однозначно точного ответа, что будет играть главную роль – сами клетки или их паракринные факторы.

Таким образом, данные литературных исследований демонстрируют важную роль регенеративной медицины и клеточных технологий в лечении МЛП.

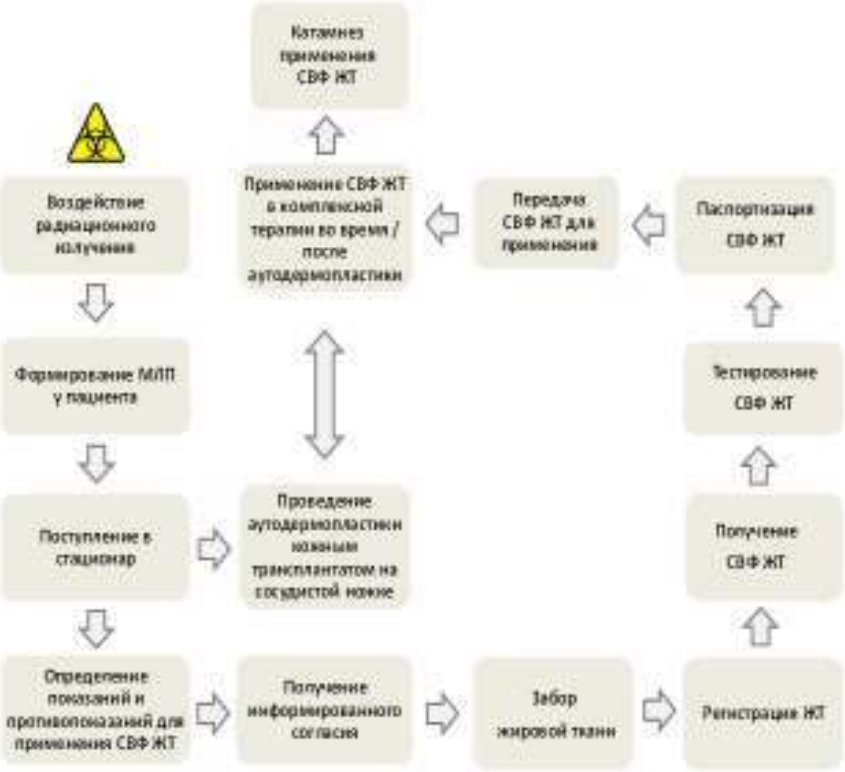

Рис. 9. Алгоритм принятия решений о необходимости применения регенеративных клеток СВФ жировой ткани при МЛП

ПУТИ МИГРАЦИИ МЕЗЕНХИМАЛЬНЫХ СТРОМАЛЬНЫХ КЛЕТОК И СТРОМАЛЬНО-ВАСКУЛЯРНОЙ ФРАКЦИИ ПРИ ВВЕДЕНИИ В ЖИВОЙ ОРГАНИЗМ

С ростом интереса к клеточной терапии возникает необходимость разработки чувствительных, надежных и количественных методов визуализации для отслеживания путей миграции живых клеток после их введения в организм реципиента.

Изучение процессов миграции отдельных типов иммунных клеток в организме (например, эозинофилов и нейтрофилов [133-134], Т-лимфоцитов [135-136] и дендритных клеток [137]) с использованием методов прижизненной визуализации при раке, атеросклерозе, инсульте, пересадке отдельных органов и астме дало толчок в развитии современной иммунологии.

Бурное развитие регенеративной медицины и внедрение клеточных технологий в терапию также требуют информации, полученной при визуализации миграции стволовых клеток и химерных антиген-рецептор-экспрессирующих Т-лимфоцитов [138-139].

Развитие методов клеточной терапии онкологических заболеваний с использованием вакцин на основе дендритных клеток невозможно без информации о процессах миграции клеток, в частности искусственно созданных Т-клеток, экспрессирующих химерные рецепторы к антигенам, поскольку эффективность такой терапии зависит от успешного достижения клетками их мишеней [140-148]. В настоящее время мониторинг миграции трансплантированных или введенных внутривенно клеток требует биопсии у пациентов, что затрудняет возможность прижизненной (*in vivo*/«онлайн») оценки влияния модификации клеток или способа их введения, направленных на усиление их миграции к органам-мишеням.

Методы внедрения визуализирующей метки в клетку

Для того чтобы визуализировать введенные в организм клетки, необходимо использовать прочно связанный с ними визуализирующий агент. В настоящее время для этой цели используют два метода: прямое и опосредованное мечение. Схематически, принципы прямого и опосредованного способов введения метки в клетку показаны на рис. 10.

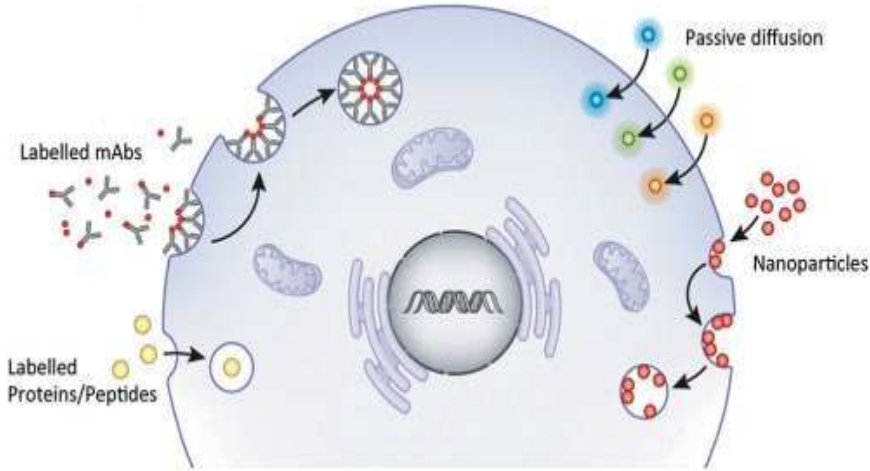

Рис. 10. Доступные в настоящее время методы прямого и опосредованного мечения клеток [148]

При прямом мечении клетки-мишени, визуализирующая метка прочно прикрепляется или захватывается клеткой во время инкубирования *in vitro*. Большинство стратегий прямого мечения предусматривают радионуклидную визуализацию.

Однако использование для прямого мечения визуализирующих агентов на основе наночастиц может также быть применимо для визуализации с использованием магнитно-резонансной томографии (МРТ), ультразвукового исследования, компьютерной томографии и оптической визуализации.

Стратегии опосредованного мечения клеток основаны на введении генной конструкции в клетку-хозяина, которая кодируется либо для конкретного рецептора для поглощения метки, либо для конкретного фермента, необходимого для захвата метки внутрь клетки. Меченые опосредованно клетки должны обладать повышенным и специфическим поглощением внедренной метки, что обеспечивает их обнаруживаемость по сравнению с фоном после введения в организм. Кроме того, такой способ мечения требует отсутствия повреждений внутриклеточного аппарата, так как в этом случае визуализируются только жизнеспособные клетки.

Стратегии прямого мечения клеток требуют инкубирования их *in vitro* в среде, содержащей визуализирующий агент перед их введением в организм. Преимуществами такого подхода является минимальный фон, так как визуализирующая метка в принципе отсутствует в других тканях или клетках хозяина. Процедура мечения в основном проста и основана, как уже было сказано, на инкубировании *in vitro*. Наконец, прямое мечение не связано с манипуляциями с терапевтическими клетками, изменяющими их биологические свойства.

Учитывая преимущества прямого мечения клеток для целей долгосрочного мониторинга их распределения в организме, рассмотрим более подробно основные принципы введения визуализирующей метки в клеточные структуры.

Пассивная диффузия через клеточную мембрану. Липофильные агенты, такие как оксин, гексаметилпропиленаминоксим (ГМПАО), пирувальдегид-бис-N4-метилтиосемикарбазон (ПТСМ) и трополон пассивно диффундируют через клеточную мембрану, после чего их комплексы с визуализирующим агентом распадаются в цитоплазме. Как правило, в этом случае в качестве визуализирующего агента используют гамма-излучающие радионуклиды. Использование комплексов липофильных агентов с радионуклидами является одними из самых ранних и наиболее широко используемых методов для мечения клеток [149-151].

Пассивное включение в клеточную мембрану. Мембрана клеточной поверхности представляет собой мозаику реактивных групп, способных связываться с металлами и их хелаторами, например аминокислотными остатками и тиоловыми группами. Такой подход к мечению клеток, следовательно, не является специфическим для конкретного типа клеток. Преимуществом данного метода является сведение к минимуму взаимодействия метки с внутриклеточными белками и процессами. В последнее время такие подходы с использованием радионуклидов успешно прошли лабораторную апробацию [152-153].

Активное поглощение через эндогенные транспортеры. Ряд исследований продемонстрировали возможность мечения лимфоцитов с помощью 18F-фтордезоксиглюкозы (18F-ФДГ) с эффективностью приблизительно 55-70% (при использовании 30-40 МБк на $2{,}5 \times 10^8$ клеток). Этот метод теоретически позволит отслеживать клетки в течение нескольких часов. Тем не менее, эта стратегия исключает долгосрочную визуализацию из-за короткого периода полураспада 18F, разбавления метки вследствие пролиферации и ее высвобождения из клетки под действием фосфатазы.

Мечение клеток, нацеленное на другие метаболические пути. Использование метаболических путей изначально интересный подход для мечения клеток, так как эти процессы в целом очень эффективны и происходят только в живых клетках. Кроме того, метаболические профили показывают функциональную ориентацию клеток, которая может обеспечить дополнительную информацию. Для *in vivo* визуализации разрабатываются несколько маркеров, со специфичным для лимфоцитов метаболизмом. Однако их эффективность для оценки инфильтрации опухолей до сих пор не подтверждена. Одним из такого рода маркеров является меченый фтором-18 аналог тимидина (18F-FLT). Степень его накопления в клетках коррелирует с уровнем синтеза ДНК. Например, у пациентов с меланомой, перенесших терапию с использованием дендритных клеток, интенсивность сигнала 18F-FLT коррелирует с ответом

лимфоцитов, определенных с помощью иммунных анализов периферической крови [154].

Активное поглощение путем эндоцитоза. Из-за низкой фагоцитарной активности многих видов клеток, катионные агенты трансфекции, такие как поли-L-лизин или проникающие в клетки пептиды, усиливающие эндоцитоз (например, Tat-пептиды или протамин), необходимы для достижения достаточного уровня внутриклеточного содержания визуализирующего агента. Большинство исследований, в которых для мечения клеток был использован эндоцитоз, включают в себя один или несколько маркеров, внедренных в наночастицы. Как правило, этот метод мечения предназначен для получения мультимодальных изображений (МРТ, КТ, УЗИ, оптическая визуализация или их сочетание). В последние годы использование наночастиц для визуализации привлекает большой интерес, так как наночастицы могут быть модифицированы и нагружены различными мультимодальными контрастирующими агентами. Например, наночастицы на основе PLGA (полилактидглиголид) с размером частиц 200 нм могут быть нагружены фтором-19, а также различными флуоресцентными красителями для отслеживания даже слабо фагоцитирующих дендритных клеток. Используя разные флуоресцентные метки, возможно реализовать одновременную визуализацию различных популяций иммунных клеток с помощью клинического 3T MP томографа. Расчетная чувствительность была определена как 2 миллиона клеток / воксел MRS для нефагоцитирующих клеток и 200 000 фагоцитирующих клеток, например, моноцит-производных дендритных клеток. По мнению авторов публикации [155], этого количества меченых клеток достаточно для клинических исследований. Включение позитрон-излучающих радионуклидов может потенциально настолько улучшить чувствительность обнаружения наночастиц, которыми были помечены опухоль-ассоциированные макрофаги, чтобы получить ПЭТ изображение всего тела. В работах [156-157] описаны эксперименты, в которых сшитые наночастицы декстрана размером 13 нм были помечены цирконием-89 и

введены внутривенно мышам с модельной опухолью CT26, являясь мишенью для опухоль-ассоциированных макрофагов (ОАМ). Фенотипирование меченой *in vivo* популяции ОАМ, выделенных из опухолевых очагов, выявило довольно неспецифическую направленность популяции клеток Ly6Chi, Ly6Clo и F4/80hi. Тем не менее, опухоль может быть успешно визуализирована с <5% от вводимой дозы, необходимой для МРТ. Следует отметить, что данный метод мечения достаточно сложен технически и требует специального оборудования как для синтеза нагруженных наночастиц, так и для контроля их качества.

Подводя итог проведенного анализа существующих методов введения визуализирующего агента в клетки с целью последующего наблюдения за их миграцией в живом организме можно заключить, что наиболее щадящим и технически не сложным является прямое мечение с использованием пути пассивной диффузии через клеточную мембрану.

Основные методы визуализации и их применимость для долгосрочного мониторинга

Существующее методы доклинического отслеживания клеток имеют ограниченное клиническое применение. В частности, биолюминесцентная томография с использованием репортерных генов люциферазы и оптическая визуализация с использованием прижизненного окрашивания клеток не применимы для визуализации из-за ограниченного проникновения света через ткани всего тела пациента [158]. Визуализация с помощью магнитно-резонансной томографии клеток, нагруженных наночастицами железа, имеет ограниченную чувствительность из-за отрицательного контраста железа, который накладывается на сильно неоднородный фон [159-161]. Использование перфторуглеродных агентов для мечения клеток *ex vivo* хотя и позволяет визуализировать положительные сигналы от атомов фтора-19 (19F) с помощью МРТ, но требует установки специальной магнитной катушки. Кроме того, относительно слабый сигнал 19F привносит существенные ограничения

для клинического применения данной методики [162-165]. Применительно к клиническим условиям, чувствительность МРТ визуализации клеток, меченных 19F, оценивается в порядке от 10^4 до 10^5 клеток на воксель, достижение чего весьма затруднительно по мнению авторов статьи [166].

Наиболее приемлемыми как для доклинического изучения, так и для применения в клинической практике, являются методы визуализации клеток, меченных различными радионуклидами с помощью однофотонного эмиссионного или позитронно-эмиссионного томографа. Наиболее широко для этих целей применяется способ мечения с использованием различных липофильных комплексов с гамма- или позитрон-излучающими радионуклидами.

В ядерной медицине на протяжении более 30 лет широко используется метод изучения путей миграции аутологичных лейкоцитов, меченых в организме радионуклидами с помощью сцинтиграфии или ОФЭКТ [167]. Наиболее часто в клинической практике данный метод применяется для выявления участков инфекционного или асептического воспаления [168-169]. Стандартная методика мечения лейкоцитов основана на механизме неспецифического накопления липофильных комплексов индия-111 с 8-оксихинолином (оксином) [170], тропологом [171] и некоторых бидентатных хелаторов [172]. Позже аналогичные препараты были получены с технецием-99м [173].

Традиционные методы мечения клеток с использованием гамма-излучающих радионуклидов и последующего ОФЭКТ исследования были бы применимы для диагностики заболеваний, но для клинического использования при мониторинге клеточной терапии требуется визуализация сравнительно небольших поражений с использованием малого количества клеток. Кроме того, радиомечение клеток имеет не только потенциальные преимущества, но и недостатки. Введенные в организм клетки с радиоактивной меткой можно визуализировать во всем теле с очень высоким отношением радиоактивности в области их аккумуляции к фону с помощью однофотонной эмиссионной

компьютерной томографии (ОФЭКТ) или позитронно-эмиссионной томографии (ПЭТ). Поскольку ОФЭКТ обладает более низкими чувствительностью и разрешением по сравнению с таковыми для ПЭТ, использование классического метода мечения клеток комплексом 111In-оксин требует применения относительно высоких объемных активностей радиоактивного комплекса, что может вызвать повреждение клеток [174-175]. Другой радиофармацевтический препарат, применяемый для ОФЭКТ, 99mTc-HMPAO (Теоксим, 99mTc) не может быть использован для долгосрочного мониторинга клеток в силу короткого периода полураспада технеция-99м (6 часов). Кроме того, эффлюкс технеция-99м из клеток в циркулирующую кровь создает нежелательный фоновый сигнал [176-179].

При указанных ограничениях чувствительности гамма-камеры для получения изображения с индием-111 недостаточно. В данном случае преимущество за позитронно-эмиссионой томографией, которая имеет лучшую чувствительность и разрешение, а также позволяет провести количественную оценку уровня накопления меченых клеток в зоне интереса. По сравнению с ОФЭКТ, ПЭТ как минимум в 10 раз более чувствительна, что потенциально может обеспечить снижение уровня облучения клеток на порядок [180]. Наиболее широко используемый в клинической практике радиофармацевтический препарат (РФП) 18F-ФДГ был использован для мечения клеток *ex vivo*, однако, период полураспада фтора-18 (109,7 минут) слишком непродолжителен для выполнения долгосрочных наблюдений. Кроме того, «спящие» или инактивированные клетки с низким метаболизмом глюкозы поглощают недостаточно 18F-ФДГ, а также эта метка недостаточно прочно удерживается клетками [181-182].

Различные липофильные комплексы с приобретающим все большую значимость позитрон-излучающим радиометаллом галлий-68 (68Ga) также можно использовать для мечения клеток [182], но он тоже имеет короткий период полураспада (68 мин). Позитрон-излучающая медь-64, которую также можно использовать для мечения клеток, имеет более длительный

(12 ч) период полураспада. В ряде публикаций дана информация об эффективном мечении клеток с использованием липофильных комплексов с 64Cu, таких как 64Cu-pyruvaldehyde-bis (N4-methylthiosemicarbazone) или 64Cu-diacetyl-bis (N4-methylthiosemicarbazone) [183-186]. Также были исследованы возможности мечения различных клеток комплексами меди-64 с диэтилдитиокарбаматом и трополонатом [187].

Несмотря на обнадеживающие результаты, основным недостатком использования липофильных комплексов различных радионуклидов для мечения клеток является «утечка» радиоактивной метки (так называемыйэффлюкс). Степень эффлюкса составляла от 70% через 24 часа до 80% через 96 часов в случаях 111In-оксин-меченных лимфоцитов [188], 111In-меченых гематопоэтических клеток-предшественников [189], а также меченых 64Cu-PTSM клеток глиомы C6 [187].

Таким образом, быстрое высвобождение метки из клеток и излишнее облучение (в случае индия-111) во время инкубирования остаются проблемами для всех липофильных комплексов радиометаллов. Все вышеперечисленные радионуклиды обладают недостаточным для выполнения долгосрочного наблюдения периодом полураспада. Немаловажным фактом является доступность радионуклида для отечественных лабораторий. Например, индий-111 и медь-64, в отличие от технеция-99м, галлия-68 и фтора-18, являются недоступными для отечественных лабораторий. Однако, использование позитрон-излучающего радионуклида с более продолжительным, чем у вышеперечисленных радионуклидов периодом полураспада, является предпочтительным для целей длительного наблюдения за миграцией клеток в живом организме.

Для снижения радиационного воздействия с сохранением высокой чувствительности, разрешения, специфичности и достаточной для мониторинга миграции клеток на протяжении нескольких дней наиболее подходящим является долгоживущий позитрон-излучающий радионуклид, например, цирконий-89. Цирконий-89 (89Zr) представляет собой изотоп с

периодом полураспада 3,27 дней, получаемый на циклотроне. Установлено, что 89Zr имеет наибольший (после 18F и 64Cu) потенциал с точки зрения естественно-физической разрешающей способности ПЭТ: естественные потери пространственного разрешения для 89Zr – 1 мм (18F и 64Cu – 0,7 мм; 124I – 2,3 мм; 68Ga – 2,4 мм; 76Br – 5,3 мм).

Сравнительно недавно в качестве альтернативы 111In-оксину, который используется уже более 40 лет для диагностических исследований с использованием аутологичных лейкоцитов методом ОФЭКТ, исследователями во всем мире стал рассматриваться 89Zr-оксин. В дополнение к преимуществам 111In-оксина (период полураспада ~ 3 дня, быстрая и безопасная процедура мечения), 89Zr-оксин выигрывает в силу более чем 10-ти кратной повышенной чувствительности обнаружения, связанной с техническими особенностями ПЭТ [188-191]. Кроме того, в отличие от индия-111, излучающего кроме гамма-лучей Оже электронов, способных повреждать ядерный материал клетки, цирконий-89 таким недостатком не обладает.

Использование процедуры ПЭТ-сканирования всего тела после введения меченных цирконием-89 клеток позволит значительно сократить время сканирования и уменьшить дозовую нагрузку как на изолированные клетки, так и на все тело пациента [191].

В зарубежных публикациях имеются сведения об ограниченных исследованиях *in vitro* и на лабораторных животных, которые показали ценность 89Zr-оксина для мониторинга клеточной терапии на мышиной модели, включая Т-клетки [192-193], дендритные клетки, NK-клетки и клетки костного мозга [194-195].

Определенным преимуществом 89Zr-оксина, как аналога уже используемого 111In-оксина, является и тот факт, что его использование может дать сравнимые результаты при доклинических исследованиях. Поэтому, несмотря на то, что в ряде публикаций приводятся результаты изучения возможности использования для мечения клеток и других соединений циркония-89, в данном литературном обзоре

проанализированы особенности использования 89Zr-оксина для указанной цели.

Основными задачами, которые требуют решения при использовании 89Zr-оксина для мечения различных клеток, являются выбор оптимального состава радиофармацевтической композиции и условий мечения, так как именно эти условия позволяют минимизировать цитотоксичность и эффлюкс.

Токсичность 89Zr-оксина зависит от дозы и варьируется между типами клеток, требуя индивидуального подбора оптимальных условий для каждого вида клеток. В работе коллектива исследователей из Великобритании [196] описаны условия мечения 89Zr-оксином мезенхимальных стволовых клеток (МСК) с целью оценки их пригодности для отслеживания в клинической практике в ходе клинического исследования клеточной /генной терапии рака легких. Авторы исследовали эффективность мечения и цитотоксичность в различных условиях мечения, варьируя активность радионуклида, состав инкубационной среды и время инкубирования. Для оценки цитотоксичности 89Zr-оксина МСК с использованием от 152 кБк до 1515 кБк/10^6 клеток.

Показано, что оптимальным временем инкубирования без значительной цитотоксичности является период в 20 минут. Эффективность мечения отрицательно коррелировала с дозой 89Zr-оксина, причем две самые низкие дозы (0,271 и 0,515 МБк/10^6 клеток) продемонстрировали наибольшую эффективность мечения (от 29 до 33%), с высокой прочностью связывания. Уровень мечения сохранялся практически неизменным после трехкратного промывания раствором фосфатного буфера. С помощью проточной цитометрии показано, что радиомечение не влияет на МСК-специфический профиль маркеров клеточной поверхности. Сравнение меченых и контрольных МСК показали ожидаемую экспрессию маркеров. Были исследованы дозы циркония-89 выше и ниже диапазона доз, необходимых для клинической ПЭТ-визуализации МСК, поэтому авторы делают вывод о безопасности

процедуры мечения для сохранения МСК-подобного фенотипа маркеров клеточной поверхности.

В работе [197] опубликованы результаты исследования *in vitro* мечения 89Zr-оксином трех клеточных линий: культивируемых макрофагов мыши J774, рака молочной железы человека MDA-MB-231 и миеломы мыши eGFP-5T33, а также лейкоцитов, полученных из крови здоровых добровольцев. Для мечения 1 млн. клеток использовали от 0,5 до 40,0 МБк 89Zr-оксинатного комплекса, получаемого в реакции оксалата циркония-89 с 8-оксихинолином в хлороформе, в 50 мкл бессывороточной среды. Клетки инкубировали на протяжении 60 минут при комнатной температуре. Эффлюкс радиоактивности изучали трижды отмывая меченые клетки раствором фосфатного буфера. Выживаемость клеток контролировали путем их прижизненного окрашивания трипановым синим. Эффективность мечения в указанных условиях составила: макрофаги мыши J774 – 23,1±1,8%; рак молочной железы MDA-MB-231 – 20,2±3,7%; миелома мыши eGFP-5T33 – 43,2±6,4%. Что касается лейкоцитов крови человека, исследование эффективности мечения показало определенную зависимость от использованного количества клеток: 54,3±11,9% для $9x10^7$ и 47,0±10,5% для $2x10^7$.

В работе [198], целью которой являлась разработка надежного метода неинвазивного мониторинга кинетики и распределения гемопоэтических стволовых клеток после их трансплантации,авторы использовали мечение клеток 89Zr-оксином и последующую ПЭТ-визуализацию. Клетки костного мозга инкубировали с комплексом 89Zr-оксин, используя от 11,0 кБк до 5,55 МБк/10^6 клеток, ресуспендированных в фосфатном буфере при объемных отношениях 25 : 1 в течение 20 минут. Эффективность мечения в указанных условиях составляла от 26 до 30%, таким образом, связанная радиоактивность составляла от 3,6 кБк до 1,7 МБк, что достаточно для визуализации с помощью ПЭТ. Исследования колониеобразующей способности показали, что клетки, меченные 89Zr-оксином, сохраняют

способность дифференцироваться в различные зрелые кроветворные клетки *in vitro*.

Миграция мезенхимальных стромальных клеток, меченных изотопом индия 111In

Однако внедрение в клиническую практику трансплантации МСК во многом зависит от изучения эффективности их накопления в определенных мишенях. Одним из способов определения объема МЛП и исследования биораспределения МСК в организме является их мечение радионуклидом (γ-эмиттером), позволяющим впоследствии произвести регистрацию ионизирующего излучения методами прямой радиометрии или эмиссионной томографии (ОФЭКТ), предоставляющими возможность не только визуальной, но и количественной оценки накопления. Множество различных соединений и клеток, меченных изотопом индия 111In, благодаря его выгодным ядерно-физическим характеристикам (табл. 4) более 20 лет применяются в ядерной медицине 7].

Таблица 4. Ядерно-физические характеристики индия-111

Период полураспада, сутки	Тип распада	Энергии γ-излучения, кэВ (доля)		Дочерний радионуклид
2,8047	электронный захват (100%)	171 (90,7%)	245 (94,1%)	кадмий-111

Исследуемый радиофармпрепарат (РФП) представляет собой комплекс индия-111 с 8-гидроксихинолином (111In-оксин), используемый для последующего мечения им МСК (рис. 11) [199]. Для приготовления радиофармпрепарата (раствора для мечения клеток) во флакон с лиофилизатом вводили 1,0 мл раствора индия хлорида, (111In), с необходимой объемной активностью путем прокола иглой шприца резиновой пробки. Полученный раствор перемешивали. Препарат был готов к применению после полного растворения лиофилизата.

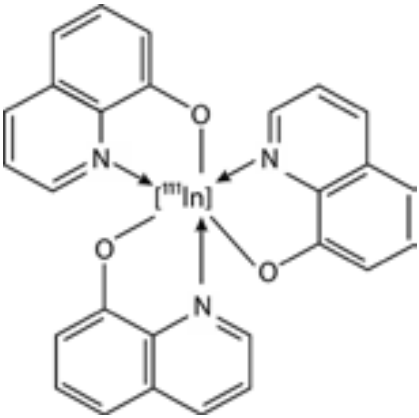

Рис. 11. Предполагаемая формула комплекса индия-111 с 8-гидроксихинолином

К суспензии МСК (~1 млн. клеток), находящихся в бессывороточной среде, вносили 100 мкл раствора 111In-оксина с заданной объемной активностью (37 МБк/мл), после чего полученную смесь инкубировали в течение 30 и 60 мин при комнатной температуре. Затем образцы центрифугировали в течение 5 мин со скоростью вращения 5000 об/мин на центрифуге MiniSpin plus (Eppendorf, Германия) и разделяли в приготовленные заранее пробирки на надосадочную жидкость с оставшимся в растворе свободным индием-111 (не связанным с СК), смыв с мембран и собственно клетки. В пробирки с осадком клеток вносили 1 мл охлажденного раствора Хэнкса и аккуратно ресуспендировали, затем центрифугировали и удаляли надосадок в еще одну пробирку. Для определения интернализованной фракции в суспензию клеток вносили глициновый буферный раствор (50 мМ глициновый буферный раствор в 0,1 М растворе хлорида натрия с pH 2,8). Клетки инкубировали в течение 5 мин при комнатной температуре, затем центрифугировали, супернатант удаляли в отдельную пробирку и добавляли по 1 мл раствора Хэнкса. Методом прямой радиометрии на автоматическом гамма-счетчике Wizard 2480 (PerkinElmer, США) определяли активность в каждой из пробирок и рассчитывали эффективность мечения клеток (в % от общей активности) и

интернализацию (в % от суммы счета клеток и смыва с мембран). Интернализацию I рассчитывали как отношение интернализованной активности к общей активности, связанной с клетками (то есть интернализованной активности и фракции, связанной с рецепторами, расположенными на мембранах). Жизнеспособность 111In-меченых МСК оценивали путем их прижизненного окрашивания трипановым синим до процедуры мечения, сразу после мечения и через 3 ч после мечения. В данном исследовании использовали метод элиминации красителя трипановый синий, который позволяет количественно оценить соотношение жизнеспособных (неокрашенных) и мертвых (окрашенных) клеток путем их микроскопирования и подсчета в камере Горяева.

Исследование проводилось на кроликах с моделированием МЛП в дозе 110 Гр и введение различными путями 111In-меченых МСК: внутривенно, местно (непосредственно в область МЛП кожи) и внутрисердечно. Изученный РФП достаточно быстро и в значительной степени проникает внутрь МСК. Столь существенная доля интернализованной активности связана с химической природой органического носителя индия-111-8-оксихинолина (оксина), который, как известно, является жирорастворимым соединением, что позволяет ему свободно диффундировать через клеточную мембрану, после чего радионуклид внутри клеток связывается с фосфолипидами клеточных мембран и внутренних структур клетки.

После внутривенного введения 111In-меченых МСК происходила их миграция из кровотока, и уже через 3 ч после введения они регистрировались в легких и почках. В течение последующих двух суток активность в легких заметно снижалась, а в лучевом ожоге, напротив, увеличивалась, однако активность в почках оставалась на высоком уровне (рис. 12).

После сканирования кролика с моделью патологии через 48 ч после внутривенного введения 111In-меченых МСК на сцинтиграмме отчетливо видны отдельные локусы почек и печени, а также самого лучевого

поражения кожи. При местном введении 111In-меченых МСК удалось подтвердить практически полное отсутствие распределения и миграции МСК из места введения. Однако согласно исследованиям *in vitro* по определению жизнеспособности меченых МСК можно предположить, что через 48 ч после введения некоторая доля МСК погибает, вследствие чего радиоактивность из них попадает в кровоток и аккумулируется в почках. Можно сделать вывод о постепенной миграции активности из места введения в кровь и мышечную ткань, так как их значения во времени уменьшаются, однако остаются значительно больше единицы, что подразумевает возможность проведения процедуры визуализации в течение длительного периода после местного введения 111In-меченых МСК.

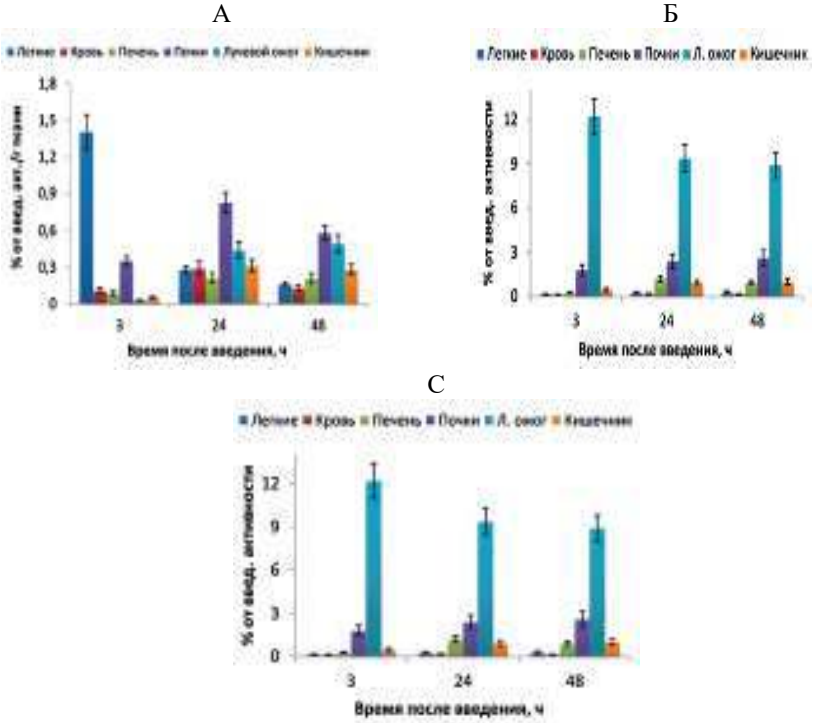

Рис. 12. Гистограмма накопления 111In-меченых МСК в органах и тканях кроликов: А – внутривенное введение, Б – местное введение, С – внутрисердечное введение

При внутрисердечном введении 111In-меченых МСК происходит их быстрая миграция в кровоток, откуда они аккумулируются в смоделированном ожоге, а также заметно – в почках, печени и легких.

На сцинтиграмме фармакокинетика при внутрисердечном введении меченых МСК отчасти схожа с фармакокинетикой при внутривенном введении.

Проведение ОФЭКТ с кроликами с МЛП кожи визуально подтвердило возможность использования 111In-меченых МСК для визуализации процесса их миграции при различном пути введения и достижения патологического очага.

Миграция мезенхимальных стромальных клеток, меченных изотопом Циркония-89

Изучение возможности долгосрочного мониторинга мезенхимальных стволовых клеток и клеток стромально-васкулярной фракции в организме животных, подвергнутых местному воздействию рентгеновских лучей проведено в ФГБУ ГНЦ ФМБЦ им. А.И. Бурназяна ФМБА России. Трудности терапии МЛП обусловлены характерными для лучевых язв нарушениями обменных и пролиферативных процессов в тканях, изменениями в состоянии как тканевой, так и регионарной циркуляции в зоне повреждения. Выявление объема МЛП может определить тактику его дальнейшего лечения с применением высокотехнологичного метода – системного введения клеточных продуктов: СВФ и МСК. Внедрение применения СВФ и МСК в клиническую практику во многом зависит от изучения эффективности их накопления в определенных мишенях.

Для определения объема МЛП и исследования биораспределения стромально-васкулярной фракции жировой ткани (СВФ ЖТ) и МСК в организме проводили их мечение радионуклидом (γ-эмиттером), позволяющим впоследствии произвести регистрацию ионизирующего излучения методами прямой радиометрии или эмиссионной томографии (ОФЭКТ), предоставляющими возможность не только визуальной, но и

количественной оценки накопления. Для данных целей привлекательным является ПЭТ радионулеотид 89Zr (Цирконий-89), который имеет ряд преимуществ над другими позитрон-излучающими радионулеотидами с сопоставимыми периодами полураспада. Для производства Циркония-89 на циклотроне не требуется изотопно-обогащённая мишень, поскольку исходным материалом является иттрий, который является моноизотопным элементом. Другим преимуществом Циркония-89 является самая низкая максимальная энергия, испускаемая позитронами, что позволяет получать ПЭТ-изображения с высоким разрешением.

Цирконий 89, исследуемый радиофармпрепарат (РФП), представляющий собой комплекс радиоизотопа циркония с периодом полужизни 78,41 часов (T1/2 = 78,41 ч), полученный в результате протонного облучение натурального иттрия 89, с энергий гамма фотона 909 кэВ. Цирконий-89 распадается путем захвата орбитального электрона в стабильный Y-89. В реакторах может образовываться в малых количествах в результате реакции 9 Zr (n,2n). Полные наборы оцененных нейтронных данных для этого изотопа отсутствуют. Оцененные нейтронные сечения содержатся в библиотеке EAF. Экспериментальные данные отсутствуют. Концентрация активности составляет более 740 МБк/мл (20 мКи/мл). Радионуклид цирконий-89 претерпевает радиоактивный распад, сопровождающийся испусканием позитронов; максимальная энергия позитронов составляет 1,186 МэВ, средняя – 0,395 МэВ. Средний пробег позитрона в мягких тканях составляет 1,2 мм, максимальный – 4,0 мм. Период полураспада: 78,48 час.

8-Оксихинолин имеет широкий спектр применения. Изначально, из-за способности образовывать хелатные комплексы с металлами, 8-оксихинолин и его соли применяли в качестве аналитических реагентов, а также в качестве антимикробных агентов в медицине, фунгицидов и инсектицидов. История применения 8-гидроксихинолина в указанных областях начинается с середины прошлого столетия. Начиная с конца 70-х годов, он используется в ядерной медицине в составе

радиофармацевтического препарата для мечения клеток крови с индием-111 [199-201]. Экспериментально установлено, что предельной концентрацией оксихинолина, при которой сохраняется приемлемое для последующего введения пациенту количество жизнеспособных лейкоцитов является
10 мкг/мл. Дальнейшее увеличение концентрации оксихинолина в инкубационной среде приводит к прогрессирующей гибели клеток. Снижение уровня жизнеспособности происходит как с увеличением концентрации оксихинолина, так и продолжительности контакта лейкоцитов со средой инкубирования. Причем при концентрации 100 мкг/мл фатальные изменения происходят практически мгновенно.

Радиофармпрепарат представляет собой стволовые клетки, меченные радиофармацевтическим предшественником 89Zr-оксином, который приготавливается индивидуально для каждого пациента. Радиофармацевтический предшественник 89Zr-оксин представляет собой комплексное соединение 8-гидроксихинолина с радионуклидом цирконий-89 (рис. 13). Цирконий-89 в виде циркония оксалата был получен из ЗАО «Циклотрон» (Обнинск).

Радиофармацевтический предшественник (89Zr-оксин) получают из раствора 8-гидроксихинолина следующего состава: 8-гидроксихинолин 2,03 мг/мл, соляная кислота 1,83 мг/мл и раствор оксалата циркония-89.

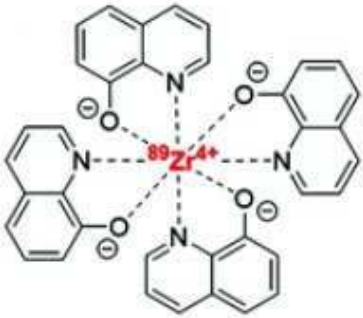

Рис. 13. Химическая структура комплекса 89Zr-оксина. Химическая структура C36H24[89Zr]N4O4, молекулярная масса – 665

Для приготовления радиофармпредшественника в пробирку вносят 500 мкл [89Zr]Zr-оксалата с необходимой объемной активностью. Затем добавляют 250 мкл раствора 8-гидроксихинолина, 85 мкл 1М NaOH и 165 мкл дистиллированной воды. Перемешивают содержимое пробирки встряхиванием и инкубируют 1 час при комнатной температуре. После чего препарат готов к применению. Готовый к использованию раствор радиофармпредшественника имеет следующий состав (на 1 мл): Цирконий-89 в виде комплекса циркония-89 с 8-гидроксихинолином не менее 1 МБк, 8-гидроксихинолин – 0,51 мг, оксалат натрия – 15,41 мг, соляная кислота – 0,46 мг, гидроксид натрия – 3,4 мг.

Для мечения клеток *in vitro* использовали образцы 89Zr-оксина с РХЧ не ниже 87,0±3,0%.

В подготовленную суспензию клеток в 1 мл физиологического раствора вносили 100 мкл 89Zr-оксина с заданными объемной активностью и значением pH раствора. Клетки инкубировали в течение 30 минут при температуре 37°С. По окончании процедуры инкубирования, меченые клетки осаждали путем центрифугирования (150 g, 5 мин). Количественно удаляли супернатант, содержащий не связанный 89Zr-оксин и переносили его в специально промаркированную пробирку для радиометрии. Оставшиеся клетки осторожно ресуспендировали в 1 мл физиологического раствора. Выбранное время инкубирования является оптимальным, согласно многочисленным публикациям, цитированным в литературном обзоре и в настоящем исследовании.

Пути введения крысам с моделированным МЛП в полученной дозе 110 Гр: внутривенное (хвостовая вена, в/в), местное (путём внутрикожного обкола пораженной области) и внутрисердечное (в/с).

Радиометрия проб проведена с использованием автоматического гамма-счетчика Wizard 2480 (PerkinElmer, USA). Содержание меченых 89Zr-оксином клеток выражали в процентах от всей активности, зарегистрированной в тушке животного на весь исследуемый орган

(%/орган), а для проб крови, кожи, очага местного лучевого поражения, мышечной и костной тканей – на 1 г ткани (%/г).

Результаты применения меченных МСК слизистой ткани десны, введенные местно на 1, 14 сутки и через 6 месяцев после облучения у крыс показало, что основная часть введенных клеток остается в патологическом очаге. Из места введения также наблюдается миграция клеток, которые к 48 часам накапливаются в печени в большем количестве, нежели в других органах. Накопление в костной ткани, характерное для биологического поведения несвязанного циркония-89, минимально во все сроки наблюдения. Однако наблюдаемое увеличение накопления меченых клеток свидетельствует о возрастающем ко 2-м суткам исследования высвобождении радионуклида. Это явление может свидетельствовать о гибели части введенных в организм клеток. Накопление радиоактивности в почках является следствием выведения свободного циркония-89 из организма (рис. 14).

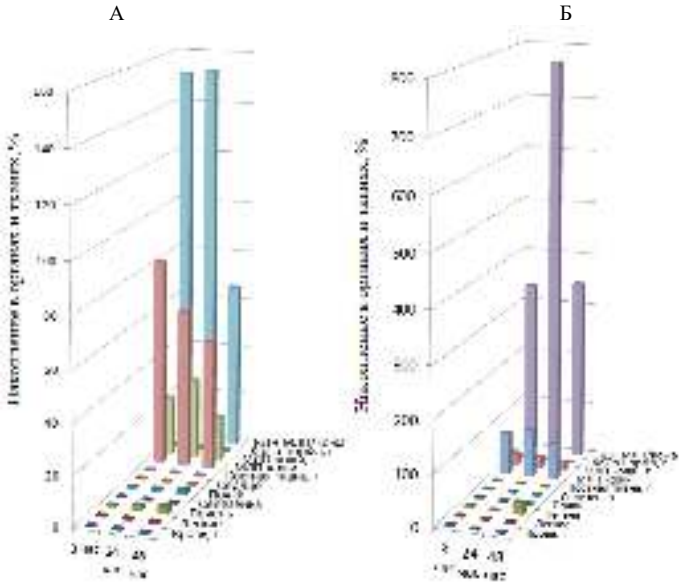

Рис. 14. Динамика распределения после местного введения МСК, меченных 89Zr-оксином после облучения: А – на 1-е сутки, Б – на 14-е сутки.

Контраст в накоплении меченых МСК в очаге местного лучевого поражения на 14-е сутки интактной кожи был еще более выражен, чем у животных через 1-е сутки после облучения. Этот факт говорит о том, что развитие воспалительной реакции в области МЛП способствует прочному удержанию мезенхимальных стволовых клеток и, соответственно:

а) четкой визуализации очага МЛП с помощью ПЭТ;

б) возможности эффективной терапии при местном введении клеток.

После применения меченых МСК при хроническом МЛП также регистрировали накопление активности в печени к 48 часам после введения (рис. 15).

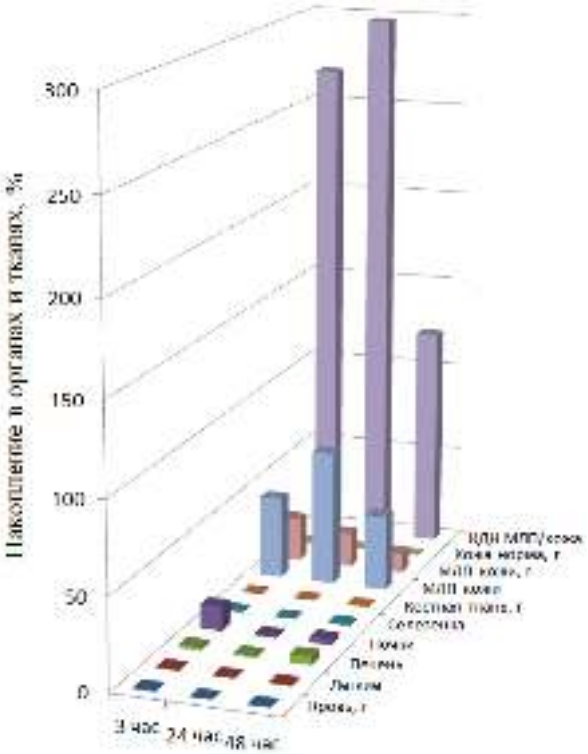

Рис. 15. Динамика распределения после местного введения МСК, меченных 89Zr-оксином при хроническим МЛП, через 6 месяцев после облучения

Это может свидетельствовать о миграции МСК в сосудистое русло. Значительное количество введенных клеток остается в МЛП кожи, хотя и в меньшем количестве, чем у животных через 1 и 14 суток после облучения. Тем не менее, очаг хронической язвы будет четко виден на ПЭТ-изображениях на протяжении 48 часов.

Таким образом, при известной локализации очага поражения, местное введение МСК, меченных 89Zr-оксином, позволит визуализировать его на фоне интактных кожных покровов с помощью ПЭТ. Кроме того, полученные данные позволяют предположить возможность ранней терапии острого лучевого поражения кожи с помощью местного введения МСК без значительной потери популяции клеток в нецелевых органах.

Результаты применения меченных МСК слизистой ткани десны, введенные внутривенно на 1, 14 сутки и через 6 месяцев после облучения у крыс показало физиологически обоснованное накопление в печени и почках, а также в легких. Накопление клеток в МЛП было достоверно ниже через 3 часа после введения, чем в здоровом участке кожи. Однако в более поздние сроки накопление активности в очаге МЛП увеличивалось, тогда как в интактной коже снижалось. Это свидетельствует о возможности визуализации очага лучевого поражения, но с недостаточной контрастностью. Это может быть объяснено ранним и недостаточным для развития воспалительной реакции сроком после облучения животных. Соответственно, ожидаемая эффективность клеточной терапии в столь ранние сроки после облучения в использованных дозах будет незначительной. Кроме того, полученные данные свидетельствуют о том, что при внутривенном введении МСК значительная их часть будет поглощаться печенью и легкими, не доходя до очага поражения. Тем не менее, при неуточненной локализации очага лучевого поражения, возможно использование меченых МСК, которые способны визуализировать очаг поражения, а затем провести клеточную терапию, используя местное введение (рис. 16А).

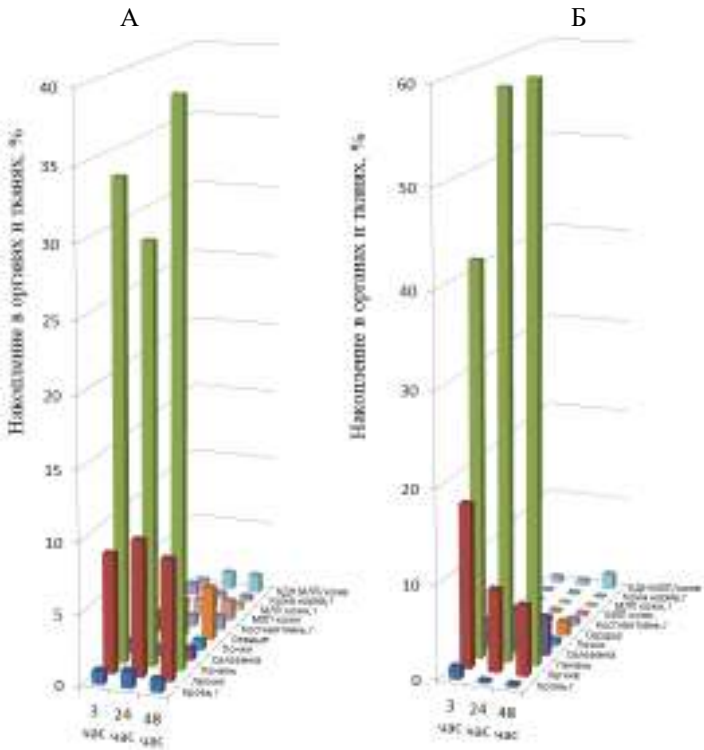

Рис. 16. Динамика распределения МСК, меченных 89Zr-оксином:
А – внутивенное введение, Б – внутрисердечное введение

Результаты применения меченных МСК слизистой ткани десны, введенные внутрисердечно на 1, 14 сутки и через 6 месяцев после облучения у крыс показало, что меченые МСК в значительных количествах накапливались в легких, печени и селезенке. Незначительное накопление в костной ткани и почках является показателем наличия следовых количеств свободного циркония-89. Накопление в здоровой коже и МЛП было незначительным и достоверно не отличалось (рис. 16б). Учитывая травматичность данного пути введения и неприменимость его в клинических условиях, в дальнейших исследованиях внутрисердечный путь введения был исключен.

Миграция клеток стромально-васкулярной фракции, меченных изотопом Циркония-89

В результате применения меченных СВФ при местном введении на 1, 14 сутки и через 6 месяцев после облучения у крыс наблюдался их отток в печень с максимальным накоплением через сутки после введения (рис. 17). Также отмечено значительное накопление активности в костной ткани через сутки после введения меченых клеток, что говорит об активном высвобождении свободного циркония-89 и подтверждается количественным содержанием радиоактивности в пробах крови и почках. Наиболее вероятной причиной данного явления можно считать гибель клеток СВФ. Максимальное количество СВФ в очаге местного лучевого поражения зафиксировано через 3 часа после введения. Через сутки отмечено снижение, с последующим возвратом активности через 48 часов. Вероятно, в данном случае, клетки мигрируют из места их введения. Однако этот процесс требует дополнительного изучения.

На 14 сутки после облучения количество введенных клеток, фиксированных в МЛП кожи, больше, чем у животных через 1 сутки после облучения. Процессы перераспределения клеток и высвобождения свободного циркония-89 менее выражены. Данные факты говорят о возможности эффективной клеточной терапии лучевого поражения.

Достоверных отличий в характере динамики распределения при хронической лучевой язве у крыс, по сравнению с животными через 1 и 14 сутки после облучения, не наблюдали. В МЛП кожи остается фиксированным бóльший процент от количества введенных СВФ. Высвобождение свободного циркония-89, определяемого по содержанию активности в крови, почках и костной ткани, незначительно. Однако миграция клеток (или их гибель в месте введения) через сутки после их введения все же наблюдается. Обнаруженный характер динамики распределения клеток требует дальнейшего изучения для возможности реализации терапевтического эффекта с использованием клеточной терапии с помощью клеток СВФ.

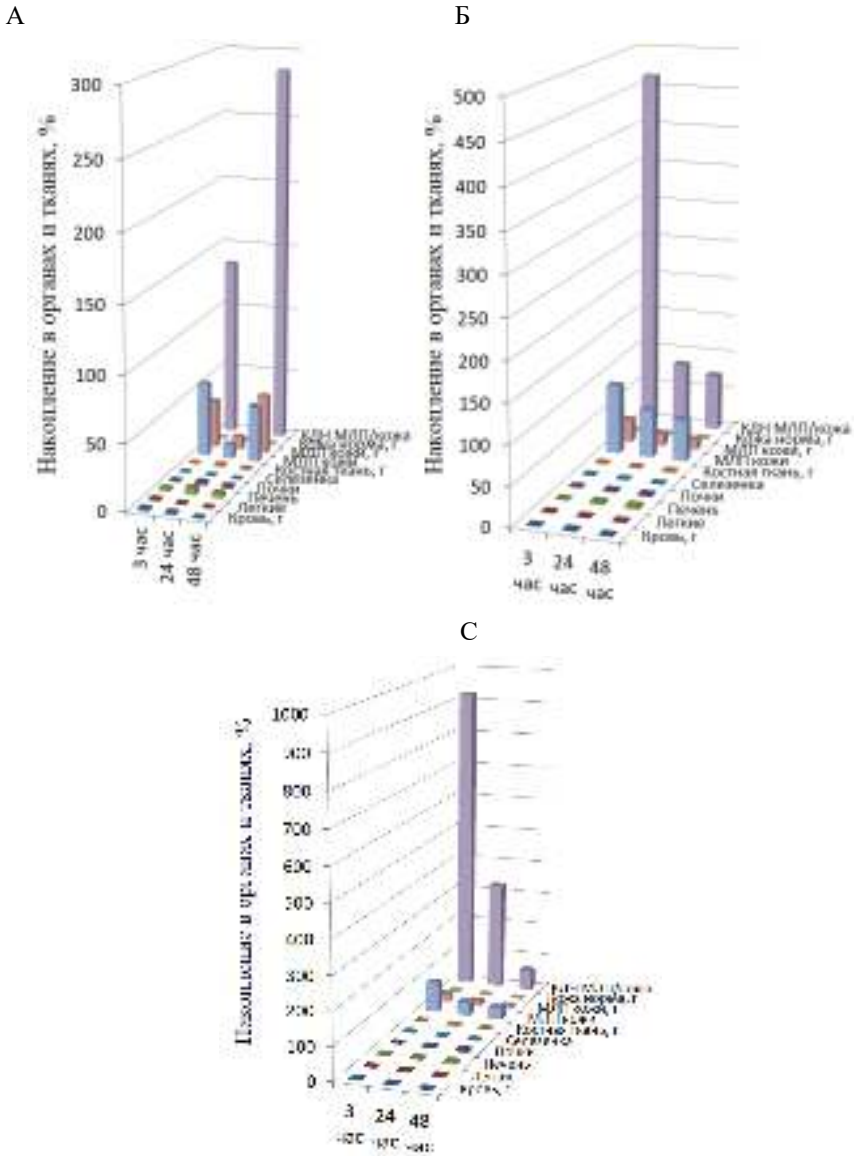

Рис. 17. Динамика распределения после местного введения СВФ, меченных 89Zr-оксином после облучения: А – на 1-е сутки, Б – на 14-е сутки, С – через 6 месяцев

Таким образом, оптимальные условия мечения клеток 89Zr-оксином должны уточняться для каждого вида клеток индивидуально. Использование внутривенного введения МСК слизистой ткани человека, меченных 89Zr-оксином, позволит визуализировать очаг местного лучевого поражения методом ПЭТ. Для проведения клеточной терапии рекомендуется местное введение МСК в область визуализированного очага МЛП. При местном пути введения клеток СВФ, меченных 89Zr-оксином, бóльшая часть введённых клеток остается в пораженном очаге не более суток у животных через 1 и 14 суток после облучения. На протяжении последующих двух суток наблюдаются процессы активного перераспределения клеток и высвобождения свободного циркония-89. Возможность эффективной клеточной терапии местных лучевых поражений кожи с использованием местного введения клеток СВФ требует дальнейшего изучения.

ЗАКЛЮЧЕНИЕ

Результаты приведенных литературных исследований и данных ФГБУ ГНЦ ФМБЦ им. А.И. Бурназяна ФМБА России демонстрируют важную роль регенеративной медицины, а именно клеточных технологий в лечении МЛП. Наиболее перспективным для клинического применения представляются мезенхимальные стромальные клетки и аутологичные регенеративные клетки жировой ткани, которые обладают способностью к дифференцировке в различных направлениях за счет своей гетерогенности, а также секретируют огромный спектр цитокинов и факторов роста, играющих важную роль в регенерации ткани. Исследованиями на лабораторных животных и в клинической практике продемонстрирована высокая эффективность и безопасность применения мезенхимальных стромальных клеток и аутологичных регенеративных клеток жировой ткани при лечении тяжелых МЛП. Все это указывает на возможность успешного применения мезенхимальных стромальных клеток и регенеративных клеток жировой ткани при лечении тяжелых МЛП в клинической практике в комплексной терапии.

СПИСОК ЛИТЕРАТУРЫ

1. Ильин, Л.А. Ближайшие медицинские последствия радиационных инцидентов на территории бывшего СССР / Л.А. Ильин, В.Ю. Соловьев // Медицинская радиология и радиационная безопасность. – 2004. – Т. 49, № 6. – С. 37-48.
2. Соловьев, В.Ю. Анализ медицинских последствий радиационных инцидентов на территории бывшего СССР (по материалам Регистра ГНЦ ФМБЦ им. А.И. Бурназяна ФМБА России) / В.Ю. Соловьев, А.Ю. Бушманов, А.В. Барабанова // Медицинская радиология и радиационная безопасность. – 2012. – Т. 57, № 6. – С. 36-42.
3. Последствия и исходы профессиональных лучевых ожогов / Н.Д. Окладникова, Е.А. Еманова, А.К. Гуськова и др. // Медицинская радиология и радиационная безопасность. – 2003. – Т. 48, № 2. – С. 35-41.
4. Местные лучевые поражения у населения: диагностика и лечение / под ред. член-корр. РАМН, проф. А.К. Гуськовой. – М.: ВЦМК «Защита», 2001. – 76 с.
5. Доника, А.Д. Основы радиобиологии: учебно-методическое пособие / А.Д. Доника, С.В. Поройский. – Волгоград: ВолГМУ, 2010. – 178 с.
6. Радиационная медицина / под ред. Ильина Л.А. – М.: ИздАТ, 2001. – Т. 2. – С. 161-203.
7. Анализ профессиональной принадлежности пострадавших в радиационных инцидентах на территории бывшего СССР / В.Ю. Соловьев, А.Ю. Бушманов, А.В. Барабанова и др. // Медико-биологические и социально-психологические проблемы безопасности в чрезвычайных ситуациях. – 2011. – № 1. – С. 5-9.
8. Ближайшие медицинские последствия радиационных инцидентов за полувековой период деятельности атомной отрасли / В.Ю. Соловьев, Л.А. Ильин, А.Е. Баранов и др. // Бюллетень по атомной энергии. – 2002. – № 9. – С. 50-52.
9. Диагностика, лечение местных лучевых поражений и их отдаленных последствий: федеральные клинические рекомендации. – М.: ФМБА России, 2015. – 62 с.
10. Местные лучевые поражения // Радиационная медицина / под ред. Л.А. Ильина. – М.: ИздАТ, 2001. – Т. 2. – С. 161-202.
11. The acute effects of different energy beta-emiters on pig and mouse skin / J.W. Hopewel, J.E. Coggle, J. Wells et al. // Brit. J. Radiology. – 1986. – Suppl. 19. – P. 47-51.

12. Hopewell, J.W. The skin: Its structure and response to ionizing radiation / J.W. Hopewell. // Int. J. Radiat. Biol. – 1990. – V. 57. – P. 751-773.
13. Отчет МКРЗ по тканевым реакциям, ранним и отдаленным эффектам в нормальных тканях и органах – пороговые дозы для тканевых реакций в контексте радиационной защиты / Ф.А. Стюарт, А.В. Аклеев, М. Хауэр-Дженсен и др. // Публикация 118 МКРЗ. – Челябинск, 2012. – С. 101-109.
14. Withers, H.R. The dose-survival relationship for irradiation of epithelial cells of mouse skin / H.R. Withers // Brit. J. Radiology. – 1967. – V. 40. – P. 187-194.
15. Африканова, Л.А. Острая лучевая травма кожи / Л.А. Африканова. – М.: Медицина, 1975. – 192 с.
16. Давыдовская, Т.И. Динамика морфологических изменений кожи и подлежащих тканей при тяжелых местных поражениях от внешнего гамма-излучения / Т.И. Давыдовская, Т.Г. Протасова, А.В. Барабанова // Бюллетень радиационной медицины. – 1988. - № 3. – С. 26-30.
17. Петушков, В.Н. Местная лучевая травма / В.Н. Петушков // Радиационная медицина / под ред. П.Д. Горизонтова. – М.: Медицина, 1968. – 363 с.
18. Барабанова, А.В. Местные лучевые поражения / А.В. Барабанова // Радиационные поражения человека / под ред. А.Ю. Бушманова, В.Д. Ревы. – М.: Слово, 2007. – 121-136 с.
19. Бардычев, М.С. Местные лучевые поражения / М.С. Бардычев // Медицинская радиология. – 1987. – № 9. – С. 85-89.
20. Вечканов, Е.М. Основы радиационной биофизики: учебное пособие / Е.М. Вечканов, В.В. Внуков. – Ростов-на-Дону: Изд-во ЮФУ, 2009. – 50 с.
21. Caplan, A.I. Mesenchymal stem cells as trophic mediators / A.I. Caplan, J.E. Dennis // Cell Biochem. – 2006. – V. 98 (5). – P. 1076-1084.
22. Hardy, S.A. Mesenchymal stem cells as mediators of neural differentiation / S.A. Hardy, D.J. Maltman, S.A. Przyborski // Curr. Stem Cell Res. Ther. – 2008. – V. 3 (1). – P. 43-52.
23. Maria, O.M. Mesenchymal stromal cells therapy in radiation oncology regenerative medicine / O.M. Maria // J Stem Cell Res Med. – 2016. – V. 1 (2). – P. 48-58.
24. Prockop, D.J. Mesenchymal stem/stromal cells (MSCs): role as guardians of inflammation / D.J. Prockop, J.Y. Oh // Mol. Ther. – 2012. – V. 20 (1). – P. 14-20.
25. Метод комплексного лечения ожоговых ран различной этиологии с использованием аутологичных мезенхимальных стволовых клеток /

И.И. Еремин, Ю.А. Жгутов, К.В. Котенко и др. // Вестник эстетической медицины. – 2011. – Т. 10 (4). – С. 36-41.
26. Клеточные технологии в лечении радиационных ожогов: опыт ФМБЦ им. А.И. Бурназяна / К.В. Котенко, И.И. Еремин, Б.Б. Мороз и др. // Клеточная трансплантология и тканевая инженерия. – 2012. – Т. VII, № 2. – С. 97-102.
27. Adipose tissue derived stem cells secretome: soluble factors and their roles in regenerative medicine / A.J. Salgado, R.L. Reis, N. Sousa et al. // Curr. Stem Cell Res. Ther. – 2010. – V. 5 (2). – P. 103-110.
28. Autologous fat transplantation versus adipose derived stem cell? enriched lipografts: A study / A. Sterodimas J. Faria, B. Nicaretta et al. // Aesth. Surg. J. – 2011. – № 31. – P. 682-693.
29. Стромально-васкулярная фракция жировой ткани как альтернативный источник клеточного материала для регенеративной медицины / А.В. Веремеев, Р.Н. Болгарин, М.А. Петкова и др. // Гены & клетки. – 2016. – Т. XI, № 1. – С. 1-8.
30. Исследование эффективности применения аутологичных клеточных продуктов на основе жировой ткани для терапии тяжелых местных лучевых повреждений / П.С. Еремин, Н.А. Пигалева, М.Б. Мурзабеков и др. // Саратовский научно-медицинский журнал. – 2014. – Т. 10 (4). – С. 838-844.
31. Трансплантация аутологичных клеток стромально-васкулярной фракции жировой ткани при тяжелых местных лучевых поражениях, вызванных действием рентгеновского излучения / В.Г. Лебедев, Т.А. Насонова, Ю.Б. Дешевой и др. // Медицинская радиология и радиационная безопасность. – 2017. – Т. 62, № 1. – С. 5-11.
32. Влияние трансплантации сингенных клеток стромально-васкулярной фракции жировой ткани на течение тяжелых местных лучевых поражений у крыс после действия рентгеновского излучения / В.Г. Лебедев, Т.А. Насонова, А.В. Лырщикова и др. // Радиационная биология. Радиоэкология. – 2017. – № 3 (57). – С. 264-271.
33. Тарханов, И.Р. Опыты над действием рентгеновских лучей на животный организм / И.Р. Тарханов // Избранные Сочинения / И.Р. Тархнишвили. – Тбилиси: Сабчота Сакартвело, 1961. – С. 324-331.
34. Капустинская, К.А. Анри Беккерель / К.А. Капустинская. – М.: Атомиздат, 1965. – С. 59-60.

35. Баюров, Л.И. Радиобиология: учебное пособие / Л.И. Баюров. – Краснодар: КубГАУ, 2008. – 331 с.
36. Sources and effects of ionizing radiation: UNSCEAR 2008, Report to the General assembly with scientific annexes. – Vienna: United Nations, 2011. – 220 p.
37. Основы радиобиологии и радиационной медицины: учебное пособие / А.Н. Гребенюк, О.Ю. Стрелова, В.И. Легеза, Е.Н. Степанова. – СПб.: Изд-во ФОЛИАНТ, 2012. – 232 с.
38. Радиобиология: учебник / Н.П. Лысенко, В.В. Пак, Л.В. Рогожина, З.Г. Кусурова; под ред. Н.П. Лысенко и В.В. Пака. – СПб.: Изд-во Лань, 2017. – 4-е изд., стер. – 572 с.
39. Храмченкова, О.М. Основы радиобиологии: учебное пособие для студентов биологических специальностей высших учебных заведений / О.М. Храмченкова. – Гомель: УО «ГГУ им. Ф. Скорины», 2003. – 238 с.
40. Кожа: (Строение, функция, общая патология и терапия) / А.М. Чернух, И.Н. Михайлов, Е.В. Виноградов и др.; под ред. А.М. Чернуха, Е.П. Фролова. – М.: Медицина, 1982. – 336 с.
41. Localized Synchrotron Irradiation of Mouse Skin Induces Persistent Systemic Genotoxic and Immune Responses / J. Ventura, P.N. Lobachevsky, J.S. Palazzolo et al. // American Association for Cancer Research. – 2017. – V. 77 (22). – P. 6389-6399. DOI: 10.1158/0008-5472.CAN-17-1066.
42. Надежина, Н.М. Лечение местных лучевых поражений / Н.М. Надежина, И.А. Галстян; под ред. проф. К.В. Котенко и проф. А.Ю. Бушманова. – М.: ФГБУ ГНЦ ФМБЦ им. А.И. Бурназяна, 2013. – 99 с.
43. Миланов, Н.О. Пластическая хирургия лучевых повреждений / Н.О. Миланов, Б.Л. Шилов; Науч. центр хирургии, Рос. акад. мед. наук. – М.: АИР-АРТ, 1996. – 78 с.
44. Шилов, Б.Л. Современные методы реконструктивной пластической хирургии в лечении лучевых повреждений тканей: автореферат дис. … док.-ра мед. наук: 14.00.27. – М.: НЦХ РАМН, 1993. – 20 с.
45. Петушков, В.Н. Методические указания и рекомендации по диагностике и лечению острой местной и сочетанной радиационной травмы / М-во здправоохранения СССР; В.Н. Петушков, А.В. Барабанова, В.М. Крылов. – М., 1978. – 25 с.
46. Кижаев, Е.В. Клиника и лечение местных лучевых поражений / Е.В. Кижаев // Военно-медцинский журнал. – 1993. – № 6. – С. 57-61.

47. Гуськова, А.К. Местное лечение острых лучевых повреждений / А.К. Гуськова // Клиническая медицина. – 1986. – № 11. – С. 113-118.
48. Раннее хирургическое лечение местных лучевых поражений / С.В. Филин, А.В. Сачков, Е.Ю. Иванова, Т.Г. Протасова, Г.Д. Селидовкин // Медицина катастроф. – 2003. – Т. 42, № 2. – С. 42-45.
49. Barabanova, A. Treatment of late radiation injury of skin / A. Barabanova // Advances in the Bioscience. – 1994. – V. 94. – P. 241-247.
50. Гуськова, А.К. Основные принципы лечения местных лучевых поражений / А.К. Гуськова // Клиническая Медицина. – 1986. – № 11. – С. 113-119.
51. Evaluation of Hyperbaric Oxigen Therapy forChronic Wounds / T. Ueno, T. Omi, E. Uchida et al. // J Nippon Med Sch. – 2014. – V. 81 (1). – P. 4-11.
52. Billings, E. Historical review and present status of free fat graft autotransplantation in plastic and reconstructtive surgery / E. Billings, J. May // Plast. Reconstr. Surg. – 1989. – № 83. – P. 368-381.
53. Экспериментальная модель тяжелых местных лучевых поражений кожи после действия рентгеновского излучения / К.В. Котенко, Б.Б. Мороз, Т.А. Насонова и др. // Патологическая физиология и экспериментальная терапия. – 2013. – № 4. – С. 120-124.
54. Coles, M.C. Ready-made cellular plugs heal skin wounds // M.C. Coles, C.D. Buckley // Nature. – 2019. – V. 576 (7786). – P. 215-216. doi.org/10.1038/d41586-019-03602-4.
55. Фриденштейн, А.Я. О фибробластоподобных клетках в культурах кроветворных тканей морских свинок / А.Я. Фриденштейн, Р.К. Чайлахян, К.С. Лалыкина // Цитология. – 1970. – № 12. – С. 1147-1155.
56. Системный подход к обеспечению качества мезенхимальных стволовых клеток костного мозга для клинического применения / Н.К. Шахпазян, И.В. Кобзева, Т.А. Астрелина и др. // Клеточная трансплантология и тканевая инженерия. – 2011. – Т. 4, № 2. – С. 51-54.
57. Minimal criteria for defining multipotent mesenchymal stromal cells. The International Society for Cellular Therapy position statement / M. Dominici, K.L. Blanc, I. Mueller et al. // Cytotherapy. – 2006. – V. 8 (4). – P. 315-317.
58. Ullah, I. Human mesenchymal stem cells – current trends and future prospective / I. Ullah, R.B. Subbarao, G.J. Rho // Biosci Rep. – 2015. – V. 35 (2). – Article: e001991. doi: 10.1042/BSR20150025.

59. Efficiently differentiating vascular endothelial cells from adipose tissue-derived mesenchymal stem cells in serum-free culture / M. Konno, T.S. Hamazaki, S. Fukuda et al. // Biochem Biophys Res Commun. – 2010. – V. 400 (4). – P. 461-465.
60. Stem Cells: Microenvironment, Micro/Nanotechnology, and Application / H. Liu, Z. Zhang, W.S. Toh et al. // Stem Cells Int. – 2015. – V. 2015. – Article: 398510. doi: 10.1155/2015/398510.
61. Liver-derived human mesenchymal stem cells: a novel therapeutic source for liver diseases / Y. Wang, X. Yu, E. Chen, L. Li // Stem Cell Res Ther. – 2016. – V. 7 (1). – P. 71.
62. Development of mesenchymal stem cells partially originate from the neural crest / S. Morikawa, Y. Mabuchi, K. Niibe et al. // Biochem Biophys Res Commun. – 2009. – V. 379 (4). – P. 1114-1119.
63. Identification and specification of the mouse skeletal stem cell / C.K. Chan, E.Y. Seo, J.Y. Chen et al. // Cell. – 2015. – V. 160 (1-2). – P. 285-298.
64. Preclinical efficacy and mechanisms of mesenchymal stem cells in animal models of autoimmune diseases / H.K. Lee, S.H. Lim, I.S. Chung et al. // Immune Netw. – 2014. – V. 14 (2). – P. 81-88.
65. Andrzejewska, A. Concise Review: Mesenchymal Stem Cells: From Roots to Boost / A. Andrzejewska, B. Lukomska, M. Janowski // Stem Cells. – 2019. – V. 37 (7). – P. 855-864. doi: 10.1002/stem.3016.
66. Андреева, Е.Р. Паракринная активность мультипотентных мезенхимальных стромальных клеток и ее особенности в условиях гипоксии / Е.Р. Андреева, Л.Б. Буравкова // Физиология человека. – 2013. – Т. 39, № 3. – С. 104-113.
67. Исследование влияния факторов кондиционной среды, полученной при культивировании мезенхимальных стволовых клеток костного мозга, на течение тяжелых местных лучевых поражений у крыс / А.А. Темнов, Т.А. Астрелина, К.А. Рогов и др. // Медицинская радиология и радиационная безопасность. – 2018. – Т. 63, № 1. – С. 35-43.
68. Akita, S. Treatment of Radiation Injury / S. Akita // Advances in wound care. – 2012. – V. 3 (1). – P. 1-11. DOI: 10.1089/wound.2012.0403.
69. Comparison of Treatments With Local Mesenchymal Stem Cells and Mesenchymal Stem Cells With Increased Vascular Endothelial Growth Factor Expression on Irradiation Injury of Expanded Skin / S. Öksüz, M.Ş. Alagöz, H. Karagö et al. // Ann Plast Surg. – 2015. – V. 75 (2). – P. 219-230.

70. Bone marrow mesenchymal stem cell implantation for the treatment of radioactivity induced acute skin damage in rats / K. Zheng, W. Wu, S. Yang et al. // Mol Med Rep. – 2015. – V. 12 (5). – P. 7065-7071. doi: 10.3892/mmr.2015.4270.
71. Development of a Combined Radiation and Full Thickness Burn Injury Minipig Model to Study the Effects of Uncultured Adipose-Derived Regenerative Cell Therapy in Wound Healing / P. Foubert, M. Doyle-Eisele, A. Gonzalez et al. // International Journal of Radiation Biology. – 2017. – V. 93 (3). – P. 340-350. doi:10.1080/09553002.2017.1242814.
72. Significance of Cellular Cross-Talk in Stromal Vascular Fraction of Adipose Tissue in Neovascularization / Y. Sun, S. Chen, X. Zhang, M. Pei // Arterioscler Thromb Vasc Biol. – 2019. – V. 39 (6). – P. 1034-1044. doi: 10.1161/ATVBAHA.119.312425.
73. Брунчуков В.А. Анализ эффективности применения клеточной терапии при МЛП / В.А. Брунчуков, Т.А. Астрелина, А.С. Самойлов // Медицинская радиология и радиационная безопасность. – 2021. – Т. 66, № 1. – С. 5-12.
74. Therapeutic potential of gingival fibroblasts for cutaneous radiation syndrome: comparison to bone marrow-mesenchymal stem cell grafts / C. Linard, F. Tissedre, E. Busson et al. // Stem Cells Dev. – 2015. – V. 24 (10). – P. 1182-1193. doi: 10.1089/scd.2014.0486.
75. Mesenchymal stem cell-conditioned medium prevents radiation-induced liver injury by inhibiting inflammation and protecting sinusoidal endothelial cells / Y.X. Chen, Z.C. Zeng, J. Sun et al. // J Radiat Res. – 2015. – V. 56 (4). – P. 700-708. doi: 10.1093/jrr/rrv026.
76. Human umbilical cord mesenchymal stem cells alleviate nasal mucosa radiation damage in a guinea pig model / H.G. Duan, F. Ji, C.Q. Zheng et al. // J Cell Biochem. – 2015. – V. 116 (2). – P. 331-338. doi: 10.1002/jcb.24975.
77. Effects of human amnion-derived mesenchymal stromal cell transplantation in rats with radiation proctitis / M. Ono, S. Ohnishi, M. Honda et al. // Cytotherapy. – 2015. – V. 17 (11). – P. 1545-1559. doi: 10.1016/j.jcyt.2015.07.003.
78. Therapeutic effects of bone marrow-derived mesenchymal stem cells on radiation-induced lung injury / C. Xia, P. Chang, Y. Zhang et al. // Oncol Rep. – 2016. – V. 35 (2). – P. 731-738. doi: 10.3892/or.2015.4433.
79. Intravenous delivery of adipose-derived mesenchymal stromal cells attenuates acute radiation-induced lung injury in rats / X. Jiang, X. Jiang, C. Qu et al. // Cytotherapy. – 2015. – V. 17 (5). – P. 560-570. doi: 10.1016/j.jcyt.2015.02.011.

80. Bone marrow mesenchymal stem cell transplantation improves radiation-induced heart injury through DNA damage repair in rat model / S. Gao, Z. Zhao, R. Wu et al. // Radiat Environ Biophys. – 2017. – V. 56 (1). – P. 63-77. doi: 10.1007/s00411-016-0675-0.
81. Adipose mesenchymal stromal cells minimize and repair radiation-induced oral mucositis / O.M. Maria, M. Shalaby, A. Syme et al. // Cytotherapy. – 2016. – V. 18 (9). – P. 1129-1145. doi: 10.1016/j.jcyt.2016.06.008.
82. Neuroprotective effects of human umbilical cord-derived mesenchymal stromal cells combined with nimodipine against radiation-induced brain injury through inhibition of apoptosis / G.H. Wang, Y. Liu, X.B. Wu et al. // Cytotherapy. – 2016. – V. 18 (1). – P. 53-64. doi: 10.1016/j.jcyt.2015.10.006.
83. Synergistic effect of human Bone Morphogenic Protein-2 and Mesenchymal Stromal Cells on chronic wounds through hypoxia-inducible factor-1 α induction / S. François, V. Eder, K. Belmokhtar et al. // Sci Rep. – 2017. – V. 7 (1). – P. 4272. doi: 10.1038/s41598-017-04496-w; Erratum in: Sci Rep. – 2018. – V. 8 (1). P. 6050.
84. Autologous Bone Marrow Mesenchymal Stem Cells Improve the Quality and Stability of Vascularized Flap Surgery of Irradiated Skin in Pigs / C. Linard, M. Brachet, C. Strup-Perrot et al. // Stem Cells Transl Med. – 2018. – V. 7 (8). – P. 569-582. doi: 10.1002/sctm.17-0267.
85. Long-term effectiveness of local BM-MSCs for skeletal muscle regeneration: a proof of concept obtained on a pig model of severe radiation burn / C. Linard, M. Brachet, B. L'homme et al. // Stem Cell Res Ther. – 2018. – V. 9 (1). – P. 299. doi: 10.1186/s13287-018-1051-6.
86. Therapeutic Effects of Human Umbilical Cord-Derived Mesenchymal Stem Cells on Canine Radiation-Induced Lung Injury / Y. Hao, Y. Ran, B. Lu et al. // Int J Radiat Oncol Biol Phys. – 2018. – V. 102 (2). – P. 407-416. doi: 10.1016/j.ijrobp.2018.05.068.
87. Safety and Efficacy of Autologous Tissue-derived Mesenchymal Stem Cells for Radiation-Induced Xerostomia: A Randomized, Placebo-Controlled Phase I/II Trial (MESRIX) / C. Grønhøj, D.H. Jensen, P. Vester-Glowinski et al. // International Journal of Radiation Oncology Biology Physics. – 2018. – V. 101 (3). – P. 581-592. doi: 10.1016/ j.ijrobp.2018.02.034.
88. Human umbilical cord mesenchymal stem cells improve irradiation-induced skin ulcers healing of rat models / Z. Liu, D. Yu, J. Xu et al. Biomed Pharmacother. – 2018. – V. 101. – P. 729-736. doi: 10.1016/j.biopha.2018.02.093.

89. Decorin-Modified Umbilical Cord Mesenchymal Stem Cells (MSCs) Attenuate Radiation-Induced Lung Injuries via Regulating Inflammation, Fibrotic Factors, and Immune Responses / D. Liu, F. Kong, Y. Yuan et al. // Int J Radiat Oncol Biol Phys. – 2018. – V. 101 (4). – P. 945-956. doi: 10.1016/j.ijrobp.2018.04.007.
90. The Healing Effects of Conditioned Medium Derived from Mesenchymal Stem Cells on Radiation-Induced Skin Wounds in Rats / J. Sun, Y. Zhang, X. Song et al. // Cell Transplant. – 2019. – V. 28 (1). – P. 105-115. doi: 10.1177/0963689718807410.
91. Chen ZY, Hu YY, Hu XF, Cheng LX. The conditioned medium of human mesenchymal stromal cells reduces irradiation-induced damage in cardiac fibroblast cells. J Radiat Res. 2018 Sep 1;59(5):555-564. doi: 10.1093/jrr/rry048. PMID: 30010837; PMCID: PMC6151644.
92. Therapeutic effect of dental pulp stem cell transplantation on a rat model of radioactivity-induced esophageal injury / C. Zhang, Y. Zhang, Z. Feng et al. // Cell Death Dis. – 2018. – V. 9 (7). – P. 738. doi: 10.1038/s41419-018-0753-0.
93. Use of paracrine factors from stem cells to treat local radiation burns in rats / A. Temnov, T. Astrelina, K. Rogov et al. // Stem Cells Cloning. – 2018. – V. 11. – P. 69-76. doi: 10.2147/SCCAA.S164630.
94. BM-MSC-derived exosomes alleviate radiation-induced bone loss by restoring the function of recipient BM-MSCs and activating Wnt/β-catenin signaling / R. Zuo, M. Liu, Y. Wang et al. // Stem Cell Res Ther. – 2019. – V. 10 (1) P. 30. doi: 10.1186/s13287-018-1121-9; Erratum in: Stem Cell Res Ther. – 2020. – V. 11 (1). – P. 33.
95. Human fetal skin-derived stem cell secretome enhances radiation-induced skin injury therapeutic effects by promoting angiogenesis / X. Rong, J. Li, Y. Yang et al. // Stem Cell Res Ther. – 2019. – V. 10 (1). – P. 383. doi: 10.1186/s13287-019-1456-x.
96. Labial Stem Cell Extract Mitigates Injury to Irradiated Salivary Glands / X. Su, Y. Liu, M. Bakkar et al. // J Dent Res. – 2020. – V. 99 (3). P. – 293-301. doi: 10.1177/0022034519898138.
97. Therapeutic effect of adipose-derived mesenchymal stem cells (ASCs) on radiation-induced skin damage in rats / B. Khademi, S. Safari, M.A. Mosleh-Shirazi et al. // Stem Cell Investig. – 2020. – V. 7. – P. 12. doi: 10.21037/sci-2019-045.
98. The Stromal Vascular Fraction Mitigates Radiation induced Gastro-intestinal Syndrome in Mice / L. Bensemmane, C. Squiban, C. Demarquay et al. // Stem Cell Res Ther. – 2021. – V. 12 (1). – P. 309. doi: 10.1186/s13287-021-02373-y.

99. Изучение эффектов стромально-васкулярной фракции, культивированных стволовых клеток жировой ткани и паракринных факторов кондиционной среды при терапии тяжелых лучевых поражений кожи у крыс / В.Г. Лебедев, Ю.Б. Дешевой, А.А. Темнов и др. // Патологическая физиология и экспериментальная терапия. – 2019. – Т. 63, № 1. – С. 24-32. DOI: 10.25557/0031-2991.2019.01.24-32.
100. Экспериментальное лечение местных лучевых поражений мезенхимальными стволовыми клетками и их кондиционированной средой / В.А. Брунчуков, Т.А. Астрелина, В.А. Никитина и др. // Медицинская радиология и радиационная безопасность. – 2020. – Т. 65 (1). – С. 5-12. DOI: 10.12737/1024-6177-2020-65-1-5-12.
101. Evaluation of the effectiveness of mesenchymal stem cells of the placenta and their conditioned medium in local radiation injuries / V. Brunchukov, T. Astrelina, D. Usupzhanova et al. // Cells. – 2020. – V. 9 (12). – Article: 2558. Doi: 10.3390/cells9122558.
102. Опыт применения сингенных мультипотентных мезенхимальных стволовых клеток (ММСК) жировой ткани для лечения тяжелых радиационных поражений кожи в эксперименте / Ю.Б. Дешевой, Т.А. Насонова, О.А. Добрынина и др. // Радиационная биология. Радиоэкология. – 2020. – Т. 60, № 1. – С. 24-31.
103. Сравнительная эффективность сингенных культивированных мезенхимальных стволовых клеток (ММСК) и свежевыделенных клеток стромально-васкулярной фракции (СВФ) жировой ткани при лечении тяжелых местных лучевых поражений в эксперименте / Ю.Б. Дешевой, В.Г. Лебедев, Т.А. Насонова и др. // Радиационная биология. Радиоэкология. – 2021. – Т. 61, № 2. – С. 151-157.
104. Mesenchymal stem cells are recruited into wounded skin and contribute to wound repair by transdifferentiation into multiple skin cell type / M. Sasaki, R. Abe, Y. Fujita et al. // J Immunol. – 2008. – V. 180 (4). – P. 2581-2587. doi: 10.4049/jimmunol.180.4.2581.
105. Human mesenchymal stem cells successfully improve skin-substitute wound healing / H. Nakagawa, S. Akita, M. Fukui et al. // Br J Dermatol. – 2005. – V. 153 (1). – P. 29-36. doi: 10.1111/j.1365-2133.2005.06554.x.

106. Transplanted mesenchymal stem cells are effective for skin regeneration in acute cutaneous wounds / H. Satoh, K. Kishi, T. Tanaka et al. // Cell Transplant. – 2004. – V. 13 (4). – P. 405-412. doi: 10.3727/000000004783983765.
107. Promotion of incisional wound repair by human mesenchymal stem cell transplantation / A. Stoff, A.A. Rivera, N.S. Banerjee et al. // Exp Dermatol. – 2009. – V. 18 (4). – P. 362-369. doi: 10.1111/j.1600-0625.2008.00792.x.
108. Adipose-derived mesenchymal stem cells accelerate diabetic wound healing in a similar fashion as bone marrow-derived cells / J. Guo, H. Hu, J. Gorecka et al. // Am J Physiol Cell Physiol. – 2018. – V. 315 (6). – P. 885-896. doi: 10.1152/ajpcell.00120.2018.
109. Mesenchymal stem cells in regenerative medicine: Focus on articular cartilage and intervertebral disc regeneration / S.M. Richardson, G. Kalamegam, P.N. Pushparaj et al. // Methods. – 2016. – V. 99. – P. 69-80. doi: 10.1016/j.ymeth.2015.09.015.
110. Biomaterial and stem cell-based strategies for skeletal muscle regeneration / A. Dunn, M. Talovic, K. Patel et al. // J Orthop Res. – 2019. – V. 37 (6). – P. 1246-1262. doi: 10.1002/jor.24212.
111. Muscle Stem/Progenitor Cells and Mesenchymal Stem Cells of Bone Marrow Origin for Skeletal Muscle Regeneration in Muscular Dystrophies / A. Klimczak, U. Kozlowska, M. Kurpisz // Arch Immunol Ther Exp (Warsz). – 2018. – V. 66 (5). – P. 341-354. doi: 10.1007/s00005-018-0509-7.
112. Mesenchymal Stem Cell-Based Therapy for Cardiovascular Disease: Progress and Challenges / L. Bagno, K.E. Hatzistergos, W. Balkan, J.M. Hare // Mol Ther. – 2018. – V. 26 (7). – P. 1610-1623. doi: 10.1016/j.ymthe.2018.05.009.
113. Mesenchymal stem cells as the near future of cardiology medicine – truth or wish? / M. Brychtova, J.A. Thiele, D. Lysak et al. // Biomed Pap Med Fac Univ Palacky Olomouc Czech Repub. – 2019. – V. 163 (1). – P. 8-18. doi: 10.5507/bp.2018.071.
114. Topical application of hPDGF-A-modified porcine BMSC and keratinocytes loaded on acellular HAM promotes the healing of combined radiation-wound skin injury in minipigs / G. Yan, H. Sun, F. Wang et al. // Int J Radiat Biol. – 2011. – V. 87 (6). – P. 591-600. doi: 10.3109/09553002.2011.570854.
115. Bone Marrow Stem Cell and Decellularized Human Amniotic Membrane for the Treatment of Nonhealing Wound After Radiation Therapy / Z. Kakabadze, D. Chakhunashvili, K. Gogilashvili et al. // Exp Clin Transplant. – 2019. – V. 17 (Suppl 1). – P. 92-98. doi: 10.6002/ect.MESOT2018.O29.

116. Multi-therapeutic effects of human adipose-derived mesenchymal stem cells on radiation-induced intestinal injury / P. Chang, Y. Qu, Y. Liu et al. // Cell Death Dis. – 2013. – V. 4 (6). – Article: e685. doi: 10.1038/cddis.2013.178.
117. Marrow-derived stromal cell delivery on fibrin microbeads can correct radiation-induced wound-healing deficits / M.W. Xie, R. Gorodetsky, E.D. Micewicz et al. // J Invest Dermatol. – 2013. – V. 133 (2). – P. 553-561. doi: 10.1038/jid.2012.326; Erratum in: J Invest Dermatol. – 2013. – V. 133 (3). – Article: 859.
118. McQuestion, M. Evidence-based skin care management in radiation therapy: clinical update / McQuestion M. // Semin Oncol Nurs. – 2011. – V. 27 (2). Article: e1-17.
119. Use of Human Cadaveric Mesenchymal Stem Cells for Cell Therapy of a Chronic Radiation-Induced Skin Lesion: A Case Report / M. Portas, E. Mansilla, H. Drago et al. // Radiat Prot Dosimetry. – 2016. – V. 171 (1). – P. 99-106. doi: 10.1093/rpd/ncw206.
120. Case Report: Industrial X-Ray Injury Treated With Non-Cultured Autologous Adipose-Derived Stromal Vascular Fraction (SVF) / C.J. Iddins, S.R. Cohen, R.E. Goans et al. // Health Phys. – 2016. – V. 111 (2). – P. 112-116. doi: 10.1097/HP.0000000000000483.
121. Local Radiolesion in X-Ray Inspection Specialists / A.S. Samoylov, A.Y. Bushmanov, I.A. Galstyan et al. // Radiat Prot Dosimetry. – 2016. – V. 171 (1). – P. 117-120. doi: 10.1093/rpd/ncw203.
122. First-in-man mesenchymal stem cells for radiation-induced xerostomia (MESRIX): study protocol for a randomized controlled trial / C. Grønhøj, D.H. Jensen, P.V. Glovinski et al. // Trials. – 2017. – V. 18 (1). – Article: 108. doi: 10.1186/s13063-017-1856-0.
123. Mesenchymal stem cells: a new strategy for immunosuppression and tissue repair / Y. Shi, G. Hu, J. Su et al. // Cell Res. – 2010. – V. 20 (5). – P. 510-518. doi: 10.1038/cr.2010.44.
124. Meiliana, A. Mesenchymal Stem Cells Manage Endogenous Tissue Regeneration / A. Meiliana, N.M. Dewi, A. Wijaya // Indones Biomed J. – 2016. – V. 8 (2). – P. 71-90. DOI: 10.18585/inabj.v8i2.211.
125. Регуляция иммунитета мультипотентными мезенхимными стромальными клетками / Ю.П. Рубцов, Ю.Г. Суздальцева, К.В. Горюнов и др. // Acta Naturae (русскоязычная версия). – 2012. – № 1 (12). – С. 24-33.

126. Mesenchymal stem cells: immunobiology and role in immunomodulation and tissue regeneration / J.A. Kode, S. Mukherjee, M.V. Joglekar, A.A. Hardikar // Cytotherapy. – 2009. – V. 11 (4). – P. 377-391. doi: 10.1080/14653240903080367.
127. Angiogenic Effects of Human Dental Pulp and Bone Marrow-Derived Mesenchymal Stromal Cells and their Extracellular Vesicles / G. Merckx, B. Hosseinkhani, S. Kuypers et al. // Cells. – 2020. – V. 9 (2). – Article: 312. doi: 10.3390/cells9020312.
128. The Effect of Bone Marrow-Derived Mesenchymal Stem Cells and Their Conditioned Media Topically Delivered in Fibrin Glue on Chronic Wound Healing in Rats / R.A. Mehanna, I. Nabil, N. Attia et al. // Biomed Res Int. – 2015. – V. 2015. – Article: 846062. doi: 10.1155/2015/846062.
129. Mesenchymal stem cells in idiopathic pulmonary fibrosis / X. Li, S. Yue, Z. Luo // Oncotarget. – 2017. – V. 8 (60). – P. 102600-102616. doi: 10.18632/oncotarget.18126.
130. Rezvani, M. Stammzellderivate bei Hautschäden nach Strahlenexposition [Stem cell derived therapy for cutaneous radiation exposure] / M. Rezvani // Hautarzt. – 2013. – V. 64 (12). – P. 910-916. doi: 10.1007/s00105-013-2629-7.
131. The neck burn scar contracture: a concept of effective treatment / S. Akita, K. Hayashida, S. Takaki et al. // Burns Trauma. – 2017. – V. 5. – Article: 22. doi: 10.1186/s41038-017-0086-8.
132. Астрелина, Т.А. Клеточные технологии при лечении местных лучевых поражений / Т.А. Астрелина // Материалы I Международной научно-практической конференции «Ядерная медицина и лучевая терапия». – М., 2017. – С. 7.
133. Самойлов А.С., Астрелина Т.А., Кобзева И.В., Сучкова Ю.Б., АксененкоА.В., Брунчуков В.А., Усупжанова Д.Ю., Удалов Ю.Д. Способ повышения эффективности комплексной терапии при местных лучевых поражениях. Патент № 2744519, зарегистрирован 11.03.2021.
134. Puncher, M.R.B. Autoradiography and density gradient separation of technetium-99m-exametazime (HMPAO) labeled leucocytes reveals selectivity for eosinophils / M.R.B. Puncher, P.J. Blower // Eur J Nucl Med. – 1994. – V. 21. – P. 1175-1182.
135. Real-time differential tracking of human neutrophil and eosinophilmigration in vivo / J.J. Lukawska, L. Livieratos, B.M. Sawyer et al. // J Allergy Clin Immunol. – 2014. – V. 133 (1). – P. 233-239.

136. In vivo SPECT reporter gene imaging of regulatory T-cells / E. Sharif-Paghaleh, K. Sunassee, R. Tavaré et al. // PLoS One. – 2011. – V. 6 (10). – Article: e25857. doi:10.1371/journal.pone.0025857.
137. In vivo tracking of Th1 cells by PET reveals quantitative and temporal distribution and specific homing in lymphatic tissue / C.M. Griessinger, R. Kehlbach, D. Bukala et al. // J Nucl Med. – 2014. – V. 55. – P. 301-307.
138. Quantification of neutrophil migration into the lungs of patients with chronic obstructive pulmonary disease / K.R. Ruparelia, C. Szczepura, C.K. Summers et al. // Eur J Nucl Med Mol Imaging. – 2011. – V. 38. – P. 911-912.
139. Monitoring of in vivo function of superparamagnetic iron oxide labelled murine dendritic cells during anti-tumour vaccination / R. Tavaré, P. Sagoo, G. Varama et al. // PLoS One. – 2011. – V. 6. – Article: e19662. doi:10.1371/journal.pone.0019662.
140. Whole-body imaging of adoptively transferred T-cells using magnetic resonance imaging, single photon emission computed tomography and positron emission tomography techniques, with a focus on regulatory T cells / J.M. Leech, E. Sharif-Paghaleh, J. Maher et al. // Clin Exp Immunol. – 2013. – V. 172. – P. 169-177.
141. FIAU labeling of genetically transduced, tumorreactive lymphocytes: cell-level dosimetry and dose-dependent toxicity / P. Zanzonico, G. Koehne, H.F. Gallardo et al. // Eur J Nucl Med Mol Imaging. – 2006. – V. 33. – P. 988-997.
142. Palucka, K. Cancer immunotherapy via dendritic cells / K. Palucka, J. Banchereau // Nat Rev Cancer. – 2012. – V. 12 (4). – P. 265-277.
143. O'Neill, D.W. Manipulating dendritic cell biology for the active immunotherapy of cancer / D.W. O'Neill, S. Adams, N. Bhardwaj // Blood. – 2004. – V. 104 (8). – P. 2235-2246.
144. Kater, A.P. Cellular immune therapy for chronic lymphocytic leukemia / A.P. Kater, M.H. van Oers, T.J. Kipps // Blood. – 2007. – V. 110 (8). – P. 2811-2818.
145. Körbling, M. Twenty-five years of peripheral blood stem cell transplantation / M. Körbling, E.J. Freireich // Blood. – 2011. – V. 117 (24). – P. 6411-6416.
146. Chimeric antigen receptor-modified T cells for acute lymphoid leukemia / S.A. Grupp, M. Kalos, D. Barrett et al. // N Engl J Med. – 2013. – V. 368 (16). – P. 1509-1518.
147. Sadelain, M. The basic principles of chimeric antigen receptor design / M. Sadelain, R. Brentjens, I. Rivire // Cancer Discov. – 2013. – V. 3 (4). – P. 388-398.
148. Shi, H. Improving the efficacy and safety of engineered T cell therapy for cancer / H. Shi, L. Liu, Z. Wang // Cancer Lett. – 2013 – V. 328 (2). – P. 191-197.

149. In-vivo imaging of tumor-infiltrating immune cells / C. Zeelen, C. Paus, D. Draper et al. // Q J Nucl Med Mol Imaging. – 2018. – V. 62 (1). – P. 56-77. DOI: 10.23736/S1824-4785.17.03052-7.
150. Indium-111-labeled autologous leukocytes in man / M.L. Thakur, J.P. Lavender, R.N. Arnot et al. // J Nucl Med. – 1977. – V. 18. – P. 1014-1021.
151. Danpure, H.J. Optimum conditions for radiolabelling human granulocytes and mixed leucocytes with 111In-tropolonate / H.J. Danpure, S. Osman // Eur J Nucl Med. – 1988. – V. 13. – P. 537-542.
152. Novel (89)Zr cell labeling approach for PET-based cell trafficking studies / A. Bansal, M.K. Pandey, Y.E. Demirhan et al. // EJNMMI Res. – 2015. – V. 5 (1). – Article: 19. doi: 10.1186/s13550-015-0098-y.
153. A simple method for stem cell labeling with fluorine-18 / B. Ma, K.D. Hankenson, J.E. Dennis et al. // Nucl Med Biol. – 2005. – V. 32. – P. 701-705.
154. Early identification of antigen-specific immune responses in vivo by [18F]-labeled 3'-fluoro-3'-deoxythymidine ([18F]FLT) PET imaging / E.H. Aarntzen, M. Srinivas, J.H. De Wilt et al. // Proc Natl Acad Sci USA. – 2011. – V. 108 (45). – P. 18396-18399. doi: 10.1073/pnas.1113045108.
155. PLGA-encapsulated perfluorocarbon nanoparticles for simultaneous visualization of distinct cell populations by 19F MRI / M. Srinivas, J. Tel, G. Schreibelt et al. // Nanomedicine (Lond). – 2015. – V. 10. – P. 2339-2348.
156. 18F labeled nanoparticles for in vivo PET-CT imaging / N.K. Devaraj, E.J. Keliher, G.M. Thurber et al. // Bioconjug Chem. – 2009. – V. 20. – P. 397-401.
157. Synthesis and characterization of core-shell star copolymers for in vivo PET imaging applications / K. Fukukawa, R. Rossin, A. Hagooly et al. // Biomacromolecules. – 2008. – V. 9. – P.1329-1339.
158. Choy, G. Current advances in molecular imaging: noninvasive in vivo bioluminescent and fluorescent optical imaging in cancer research / G. Choy, P. Choyke, S.K. Libutti // Mol Imaging. – 2003. – V. 2 (4). – P. 303-312.
159. IMagnetic resonance tracking of dendritic cells in melanoma patients for monitoring of cellular therapy / J. de Vries, W.J. Lesterhuis, J.O. Barentsz et al. // Nat Biotechnol. – 2005. – V. 23 (11). – P. 1407-1413.
160. Paradoxical decrease in the capture and lymph node delivery of cancer vaccine antigen induced by a TLR4 agonist as visualized by dual-mode imaging / D.K. Kadayakkara, M.J. Korrer, J.W. Bulte, H.I. Levitsky // Cancer Res. – 2015. – V. 75 (1). – P. 51-61.

161. In vivo high resolution three-dimensional imaging of antigen-specific cytotoxic T-lymphocyte trafficking to tumors / M.F. Kircher, J.R. Allport, E.E. Graves et al. // Cancer Res. – 2003. – V. 63 (20). – P. 6838-6846.
162. Ahrens, E.T. In vivo MRI cell tracking using perfluorocarbon probes and fluorine-19 detection / E.T. Ahrens, J. Zhong // NMR Biomed. – 2013. – V. 26 (7). – P. 860-871.
163. Use of perfluorocarbon nanoparticles for non-invasive multimodal cell tracking of human pancreatic islets / B.P. Barnett, J. Ruiz-Cabello, P. Hota et al. // Contrast Media Mol Imaging. – 2011. – V. 6 (4). – P. 251-259.
164. In vivo cytometry of antigen-specific t cells using 19F MRI / M. Srinivas, M.S. Turner, J.M. Janjic et al. // Magn Reson Med. – 2009. – V. 62 (3). – P. 747-753.
165. 19F magnetic resonance imaging of endogenous macrophages in inflammation / S. Temme, F. Bönner, J. Schrader, U. Flögel // Wiley Interdiscip Rev Nanomed Nanobiotechnol. – 2012. – V. 4 (3). – P. 329-343. doi: 10.1002/wnan.1163.
166. Janjic, J.M. Fluorine-containing nanoemulsions for MRI cell tracking / J.M. Janjic, E.T. Ahrens // Wiley Interdiscip Rev Nanomed Nanobiotechnol 2009 – 1 - 492-501.
167. Peters, A.M. A brief history of cell labelling / A.M. Peters // Q J Nucl Med Mol Imaging. – 2005. – V. 49 – P. 304-307.
168. Indium-111-labelled leucocytes for localisation of abscesses / A.W. Segal, R.N. Arnot, M.L. Thakur, J.P. Lavender // Lancet. – 1976. – V. 2 (7994). – P. 1056-1058.
169. Functional imaging of inflammatory diseases using nuclear medicine techniques / S. Basu, H.M. Zhuang, D.A. Torigian et al/ // Semin Nucl Med. – 2009. – V. 39. – P. 124-145.
170. Comparison of leukocytes labeled with indium-111-2-mercaptopyridine-N-oxide and indium-111 oxine for abscess detection / C.M. Intenzo, A.G. Desai, M.L. Thakur, C.H. Park // J NuclMed. – 1987. – V. 28. – P. 438-441.
171. Comparison of oxine and tropolone methods for labeling human platelets with indium-111 / H.F. Kotzé, A.D. Heyns, M.G. Lötter et al. // J Nucl Med. – 1991. – V. 32. – P. 62-66.
172. 6-Alkoxymethyl-3-hydroxy-4H-pyranones: potential ligands for cell labelling with indium / B.L. Ellis, C.B. Sampson, R.D. Abeysinghe et al. // Eur J Nucl Med. – 1999. – V. 26. – P. 1400-1406.

173. Peters, A.M. The utility of [99mTc]HMPAO-leukocytes for imaging infection / A.M. Peters // Semin Nucl Med. – 1994. – V. 24. – P. 110-127.
174. Thakur, M.L. Indium-111-labeled leukocytes for the localization of abscesses: preparation, analysis, tissue distribution, and comparison with gallium-67 citrate in dogs / M.L. Thakur, R.E. Coleman, M.J. Welch // J Lab Clin Med. – 1977. – V. 89 (1). – P. 217-228.
175. McAfee, J.G. Survey of radioactive agents for in vitro labeling of phagocytic leukocytes. I. Soluble agents / J.G. McAfee, M.L. Thakur // J Nucl Med. – 1976. – V. 17 (6). – P. 480-487.
176. Guidelines for the labelling of leucocytes with (111) In-oxine. Inflammation/Infection Taskgroup of the European Association of Nuclear Medicine / M. Roca, E.F. de Vries, F. Jamar et al. // Eur J Nucl Med Mol Imaging. – 2010. – V. 37 (4). – P. 835-841. (Published correction appears in Eur J Nucl Med Mol Imaging. – 2010. – V. 37 (6). Article: 1234.).
177. Coakley, A.J. 99mTc-HMPAO for labelling leucocytes in infection / A.J. Coakley, P.J. Mountford // Lancet. – 1987. – V. 1 (8523). – P. 44.
178. Clinical experience with 99mTc-hexamethylpropylene-amineoxime for labelling leucocytes and imaging inflammation / A.M. Peters, H.J. Danpure, S. Osman et al. // Lancet. – 1986. – V. 2 (8513). – P. 946-949.
179. Guidelines for the labelling of leucocytes with (99m)Tc-HMPAO. Inflammation/Infection Taskgroup of the European Association of Nuclear Medicine / E.F. de Vries, M. Roca, F. Jamar et al. // Eur J Nucl Med Mol Imaging. – 2010. – V. 37 (4). – P. 842-848.
180. Rahmim, A. PET versus SPECT: strengths, limitations and challenges / A. Rahmim, H. Zaidi // Nucl Med Commun. – 2008. – V. 29 (3). – P. 193-207. doi:10.1097/MNM.0b013e3282f3a515.
181. Comparison of three different methods for radiolabelling human activated T lymphocytes / C. Botti, D.R. Negri, E. Seregni et al. // Eur J Nucl Med. – 1997. – V. 24 (5). – P. 497-504.
182. 18FFDG labeling of mesenchymal stem cells and multipotent adult progenitor cells for PET imaging: effects on ultrastructure and differentiation capacity / E. Wolfs, T. Struys, T. Notelaers et al. // J Nucl Med. – 2013. – V. 54 (3). – P. 447-454.
183. Gallium-68 labeled red cells and platelets: new agents for positron tomography / M.J. Welch, M.L. Thakur, R.E. Coleman et al. // J Nucl Med. – 1977. – V. 18 – P. 558-562.

184. Retention of the Radiotracers 64Cu-ATSM and 64Cu-PTSM in Human and Murine Tumors Is Influenced by MDR1 Protein Expression / J. Liu, A. Hajibeigi, G. Ren et al. // The Journal of Nuclear Medicine. – 2009. – V. 50 (8). – P. 1332-1339.
185. Radiolabeling rhesus monkey CD34(+) hematopoietic and mesenchymal stem cells with 64Cu-pyruvaldehyde-bis(N4-methylthiosemicarbazone) for microPET imaging / J. Huang, C.C.I. Lee, J.L. Sutcliffe et al. // Mol Imaging. – 2008. – V. 7. – P. 1-11.
186. Comparison of cell-labeling methods with 124I-FIAU and 64Cu-PTSM for cell tracking using chronic myelogenous leukemia cells expressing HSV1-tk and firefly luciferase / J.J. Park, T.S. Lee, J.J. Son et al. // Cancer Biother Radiopharm. – 2012. – V. 27. – P. 719-728.
187. Ex vivo cell labeling with 64Cu-pyruvaldehyde-bis(N-4-methylthiosemicarbazone) for imaging cell trafficking in mice with positron-emission tomography / N. Adonai, K.N. Nguyen, J. Walsh et al. // Proc Natl Acad Sci USA. – 2002. – V. 99. – P. 3030-3035.
188. PET tracers for cell labelling with the complexes of copper 64 with lipophilic ligands / P. Charoenphun, R. Paul, A. Weeks et al. // Eur J Nucl Med Mol Imaging. – 2011. – V. 38. – P. 294.
189. Indium-111 labelled lymphocytes: isotope distribution and cell division / J. Kuyama, A. McCormack, A.J. George et al. // Eur J Nucl Med. – 1997. – V. 24. – P. 488-496.
190. 111In-labeled CD34+ hematopoietic progenitor cells in a rat myocardial infarction model / W. Brenner, A. Aicher, T. Eckey et al. // J Nucl Med. – 2004. – V. 45. –P. 512-518.
191. Synthesis and characterisation of zirconium complexes for cell tracking with Zr-89 by positron emission tomography / T.J. Ferris, P. Charoenphun, L.K. Meszaros et al. // Dalton transactions. – 2014. – V. 43. – P. 14851-14857. doi:10.1039/c4dt01928h.
192. [(89)Zr]oxinate4 for long-term in vivo cell tracking by positron emission tomography / P. Charoenphun, L.K. Meszaros, K. Chuamsaamarkkee et al. // European journal of nuclear medicine and molecular imaging. – 2015. – V. 42. – P. 278-287. doi:10.1007/s00259-014-2945-x.
193. (89)Zr-Oxine Complex PET Cell Imaging in Monitoring Cell-based Therapies / N. Sato, H. Wu, K.O. Asiedu et al. // Radiology. – 2015. – V. 275. – P. 490-500. doi:10.1148/radiol.15142849.
194. Total-Body PET: Maximizing Sensitivity to Create New Opportunities for Clinical Research and Patient Care / S.R. Cherry, T. Jones, J.S. Karp et al. // Journal of

nuclear medicine: official publication, Society of Nuclear Medicine. – 2018. – V. 59. – P. 3-12. doi:10.2967/jnumed.116.184028.

195. PET of Adoptively Transferred Chimeric Antigen Receptor T Cells with (89)Zr-Oxine / M.R. Weist, R. Starr, B. Aguilar et al. // Journal of nuclear medicine: official publication, Society of Nuclear Medicine. – 2018. – V. 59. – P. 1531-1537. doi:10.2967/jnumed.117.206714.
196. In Vivo PET Tracking of (89)Zr-Labeled Vgamma9Vdelta2 T Cells to Mouse Xenograft Breast Tumors Activated with Liposomal Alendronate / F. Man, L. Lim, A. Volpe et al. // Molecular therapy: the journal of the American Society of Gene Therapy. – 2019. – V. 27. – P. 219-229. doi:10.1016/j.ymthe.2018.10.006.
197. Bone marrow cell homing to sites of acute tibial fracture: (89)Zr-oxine cell labeling with positron emission tomographic imaging in a mouse model / K.O. Asiedu, M. Ferdousi, P.T. Ton et al. // EJNMMI research. – 2018. – V. 8. – P. 109. doi:10.1186/s13550-018-0463-8.
198. Bone Marrow Cell Trafficking Analyzed by (89)Zr-oxine Positron Emission Tomography in a Murine Transplantation Model / K.O. Asiedu, S. Koyasu, L.P. Szajek et al. // Clin Cancer Res. – 2017. – V. 23. – P. 2759-2768. doi:10.1158/1078-0432.CCR-16-1561.
199. 89Zr-oxine labelling and PET imaging shows lung delivery of a cell/gene cancer therapy / P.S. Patrick, K.K. Kolluri, M.Z. Thin et al. // bioRxiv preprint first posted online Aug. 22, 2019; doi: 10.1101/736967.
200. Изучение путей миграции мезенхимальных стволовых клеток у животных с экспериментальным лучевым ожогом кожных покровов / К.А. Лунёва, А.С. Лунёв, О.Е. Клементьева и др. // Разработка и регистрация лекарственных средств. – 2018. – Т. 23, № 2. – С. 134-138.
201. Scintigraphic detection of atherosclerotic lesions and venous thrombi in man by indium-lll-labelled autologous platelets / H. Davis, B. Siegel, J. Joist et al. // Lancet. – 1978. – V. 1 (8075). – P. 1185-1187.