ФМБА РОССИИ
Федеральное медико-биологическое агентство

Медико-биологический университет
инноваций и непрерывного образования
ФМБЦ им. А.И. Бурназяна ФМБА России

Адрес: г. Москва, ул. Живописная, д. 46, стр. 8
Тел.: 8 (499) 190-96-92
Сайт: www.mbufmbc.ru

Липова Е.В., Волгин В.Н., Странадко Е.Ф.,
Витвицкая Ю.Г., Глазко И.И., Кагоянц Р.В.

МЕТОДИКА ФОТОДИНАМИЧЕСКОЙ ТЕРАПИИ С ФОТОСЕНСИБИЛИЗАТОРАМИ ХЛОРИНОВОГО РЯДА ПРИ БАЗАЛЬНОКЛЕТОЧНОМ РАКЕ КОЖИ

Учебное пособие для врачей

Федеральное медико-биологическое агентство
Федеральное государственное бюджетное учреждение
«Государственный научный центр Российской Федерации –
Федеральный медицинский биофизический центр
имени А.И.Бурназяна»
МЕДИКО-БИОЛОГИЧЕСКИЙ УНИВЕРСИТЕТ
ИННОВАЦИЙ И НЕПРЕРЫВНОГО ОБРАЗОВАНИЯ

**Липова Е.В., Волгин В.Н., Странадко Е.Ф.,
Витвицкая Ю.Г., Глазко И.И., Кагоянц Р.В.**

МЕТОДИКА ФОТОДИНАМИЧЕСКОЙ ТЕРАПИИ С ФОТОСЕНСИБИЛИЗАТОРАМИ ХЛОРИНОВОГО РЯДА ПРИ БАЗАЛЬНОКЛЕТОЧНОМ РАКЕ КОЖИ

УЧЕБНОЕ ПОСОБИЕ ДЛЯ ВРАЧЕЙ

**Москва
2024**

УДК 616.5
ББК 55.831.9
М54

Липова Е.В., Волгин В.Н., Странадко Е.Ф., Витвицкая Ю.Г., Глазко И.И., Кагоянц Р.В. Методика фотодинамической терапии с фотосенсибилизаторами хлоринового ряда при базальноклеточном раке кожи: пособие для врачей. – М.: ФГБУ ГНЦ ФМБЦ им. А.И. Бурназяна ФМБА России, 2024. 38 с.

Авторы:
Липова Е.В. – заведующая кафедрой дерматовенерологии и косметологии ФГБУ «ГНЦ ФМБЦ им. А.И. Бурназяна» ФМБА России, доктор медицинских наук, профессор;
Волгин В.Н. – заместитель заведующего дерматовенерологическим отделением ФГБУ «Главный военный клинический госпиталь им. академика Н.Н. Бурденко» Минобороны России, доктор медицинских наук;
Странадко Е.Ф. – руководитель отделения лазерной онкологии и фотодинамической терапии ФГБУ «НПЦ ЛМ им. О.К. Скобелкина» ФМБА России;
Витвицкая Ю.Г. – доцент кафедры дерматовенерологии и косметологии ФГБУ «ГНЦ ФМБЦ им. А.И. Бурназяна» ФМБА России, кандидат медицинских наук;
Глазко И.И. – доцент кафедры дерматовенерологии и косметологии ФГБУ «ГНЦ ФМБЦ им. А.И. Бурназяна» ФМБА России, кандидат медицинских наук;
Кагоянц Р.В. – врач-онколог ЧУЗ «КБ «РЖД-Медицина», г. Ростов-на-Дону.

Рецензент:
Гладько В.В. – начальник кафедры кожных и венерических болезней с курсом косметологии Медицинского института непрерывного образования ФГБОУ ВО «РОСБИОТЕК»;
Степанянц Н.Г. – доцент кафедры онкологии и радиационной медицины с курсом медицинской физики ФГБУ «ГНЦ ФМБЦ им. А.И. Бурназяна» ФМБА России, кандидат медицинских наук.

В учебном пособии для врачей отражено современное состояние проблемы лечения базальноклеточного рака кожи различных локализаций, обобщены существующие методы лечения и приведены разработанные методики лечения с использованием ФДТ с фотосенсибилизаторами хлоринового ряда. Определены показания к проведению ФДТ, отработаны оптимальные режимы светового воздействия с использованием фотосенсибилизаторов фотодитазина и фоторана. Пособие для врачей базируется на результатах научной работы и клинических исследованиях.
Пособие для врачей предназначено для широкого круга специалистов: дерматологов, онкологов, оториноларинголов, радиологов, хирургов и других врачей, работающих с дерматоонкологическими пациентами.

ISBN 978-5-93064-271-1

© ФГБУ ГНЦ ФМБЦ им. А.И. Бурназяна ФМБА России, 2024

СОДЕРЖАНИЕ

СПИСОК СОКРАЩЕНИЙ 4

ВВЕДЕНИЕ.....5

Современное состояние проблемы лечения

базальноклеточного рака кожи различных локализаций.....6

Применение фоторана Е6 и фотодитазина 11

Клиническая характеристика больных БКРК с учетом возраста

и длительности течения патологического процесса 13

Методика проведения фотодинамической терапии

базальноклеточного рака кожи различных локализаций.....14

Показания к ФДТ 18

Противопоказания к ФДТ 18

Оценка эффективности ФДТ 19

Анализ отдаленных результатов лечения.....20

Оценка эффективности фотодинамической терапии

базальноклеточного рака кожи и отдаленных результатов лечения

при использовании различных фотосенсибилизаторов.....20

Осложнения фотодинамической терапии.....21

Профилактика осложнений 22

СПИСОК ЛИТЕРАТУРЫ.....24

Тестовые вопросы для самоконтроля 26

Ответы 31

ПРИЛОЖЕНИЕ 1 34

ПРИЛОЖЕНИЕ 2 37

СПИСОК СОКРАЩЕНИЙ

БКРК – базальноклеточный рак кожи

ПКРК – плоскоклеточный рак кожи

ПР – полная резорбция

ФДТ – фотодинамическая терапия

ФС – фотосенсибилизатор

ЧР – частичная резорбция

E – плотность энергии, Дж/см^2

P – выходная мощность источника света, Вт

Ps – плотность мощности, Вт/см^2

T – время светового воздействия (облучения), сек

ВВЕДЕНИЕ

В структуре онкологической заболеваемости Российской Федерации злокачественные новообразования кожи (кроме меланомы) одними из самых распространенных и занимают по частоте 2-е место у женщин и 4-е место у мужчин, составляя соответственно 14,6% и 10,2%; меланома – 2,1% и 1,5% соответственно, кроме того, на начало 2020 года в России зарегистрировано 350 000 больных раком [1, 2].

Несмотря на достижения современной онкологии, проблему лечения злокачественных новообразований нельзя считать решенной. Лечение оказывается успешным для большинства больных только при начальных стадиях рака.

В настоящее время в стране имеются условия для проведения комплексного и комбинированного лечения злокачественных опухолей всех локализаций. Так для лечения опухолей кожи широко используются известные методы: хирургическое иссечение, близкофокусная рентгенотерапия, электрокоагуляция, криодеструкция, лазерная деструкция и их различные сочетания.

Возможности современной онкологии значительно расширились с появлением фотодинамической терапии (ФДТ), основанной на способности фотосенсибилизаторов (ФС) селективно накапливаться в опухолевой ткани. Лазерный свет определенной длины волны, взаимодействуя с ФС, вызывает фотохимическую реакцию, основанную на выделении синглетного кислорода и приводящую к гибели опухолевых клеток. Этот метод широко практикуется в дерматоонкологической практике за рубежом и внедрен в нашей стране.

1. Современное состояние проблемы лечения базальноклеточного рака кожи различных локализаций

Базальноклеточный рак кожи (син.: базалиома, базальноклеточная карцинома кожи, базальноцеллюлярная эпителиома) – злокачественная эпителиальная опухоль кожи, возникающая из эпидермиса или волосяных фолликулов, с местноинвазивным и деструирующим ростом и чрезвычайно редким метастазированием [3-8]. Среди всех злокачественных новообразований БКРК по частоте уступает только раку желудка и легких, а в структуре злокачественных эпителиальных новообразований кожи его доля составляет от 75 до 97% и продолжает неуклонно увеличиваться [9, 10]. Ежегодный прирост больных БКРК в разных странах мира в последнее десятилетие составляет от 40 до 65% [11,12].

Преимущественной локализацией БКРК является лицо и волосистая часть головы. При локализации БКРК в труднодоступных местах (ушная раковина и наружный слуховой проход, крыло носа, угол глаза) лечение сопряжено с определенными трудностями из-за анатомических особенностей этих органов.

Наружное ухо состоит из ушной раковины и наружного слухового прохода, который имеет хрящевой и костный отделы. Ушная раковина играет роль звукоулавливателя, служит для защиты наружного слухового прохода и выполняет эстетическую функцию, обеспечивающую сугубо индивидуальный облик человека [12]. Новообразования ушной раковины среди опухолевых поражений головы составляют около 15%. Среди злокачественных новообразований головы по результатам гистологических исследований БКРК составляет 83,4%, а ПКРК встречается лишь в 13,6% случаев [8]. Однако зачастую данные статистики по частоте БКРК и ПКРК наружного уха в литературе суммируются. В то же время течение и прогноз этих заболеваний различны. ПКРК развивается быстрее и протекает более агрессивно. По локализации БКРК и ПКРК преобладают на ушной раковине (85 %), чаще в верхней ее половине. Эти опухоли реже наблюдаются в наружном слуховом проходе (10%) и среднем ухе (5%) [12, 13].

Анатомически и клинически нос подразделяется на наружный и внутренний отделы. Наружный нос, nasus externus, является важной анатомической составляющей лица, определяя во многом его индивидуальные особенности. Нос как важный элемент формирования единого ансамбля лица наделен косметической функцией или, по В.И. Воячеку, функцией благообразия лица. Внешнюю форму носа

сравнивают с трехгранной пирамидой. В наружном носе различают: корень, расположенный между обеими глазницами; кончик (верхушку носа); спинку носа; боковые стороны и крылья носа; ноздри, ограниченные крыльями носа; перегородку носа. Наружный нос состоит из костной и хрящевой частей. В хрящевую часть перегородки носа входят: верхнее ребро четырехугольного хряща перегородки носа, являющееся продолжением спинки носа, парные латеральные и большие хрящи крыльев, а также добавочные (сесамовидные) хрящи. Латеральные хрящи, имея треугольную форму, составляют остов хрящевой части наружного носа. Большой хрящ крыла вместе с одноименным хрящом противоположной стороны формируют верхушку носа и ноздри. Пространство между латеральными, большими и сесамовидными хрящами заполнены фиброзной тканью, которая формирует и край ноздрей. Костные и хрящевые образования наружного носа покрыты кожей. Внутренняя поверхность преддверия носа также выстилается кожей [12].

БКГР относится к местнодеструирующим опухолям кожи. Метастазирование в регионарные околоушные и шейные лимфатические узлы практически отсутствует. В то же время наклонность к инфильтративному росту, хотя и несколько замедленному, позволяет отнести эту опухоль к злокачественным процессам, крайне редко дающим метастазы [14, 15]. В связи с этим лечить ее следует так же, как и другие злокачественные опухоли.

БКРК обычно распространяется неравномерно во всех направлениях как поверхностно, так и в глубину, с ростом опухоли происходят некротические процессы и образуются дефекты кожи – язвы, которые постепенно увеличиваются в размерах, достигая в запущенных случаях большой величины. БКРК чаще локализуется на крыльях носа, по ходу носогубной складки (области эмбриональных линий соединения лицевых складок).

С каждым годом расширяются и углубляются исследования по различным проблемам онкологии, в том числе новообразованиям органа зрения и методам их лечения. Прогноз при злокачественных новообразованиях глаза и его придатков часто неблагоприятен не только для сохранения зрения, но и для жизни больного.

Особую опасность БКРК представляет для органа зрения в тех случаях, когда новообразования локализуются на веках и в углах глаз. Лечение БКРК вспомогательного аппарата глаза достаточно сложное, что связано с локализацией около глазного яблока и возможностью его повреждения [16].

Исходя из анатомо-топографических особенностей органа зрения, целесообразно говорить об опухолях придаточного аппарата глаза: веки, конъюнктива, слезоотводящие пути, внутриглазных опухолях и опухолях орбиты. Среди них преобладают эпителиальные и пигментные новообразования. По данным различных авторов на первом месте по частоте стоят лица с новообразованиями век и конъюнктивы. Эти опухоли преимущественно эпителиальные и источником их развития является эпидермис кожи и его придатки (сальные и потовые железы, волосяные фолликулы) [16].

Веки представляют собой наружную мягкотканную стенку глазницы, защищающую глазное яблоко спереди от повреждающих воздействий внешней среды. Каждое веко состоит из 2-х слоев: наружного кожно-мышечного и внутреннего конъюнктивально-хрящевого. Их граница видна в области интермаргинального края.

Особенностью кожного покрова век является отсутствие подкожного жирового слоя, что обусловливает их тонкость, эластичность и легкую смещаемость. Также хорошо развит придаточный аппарат кожи, который представлен волосяными фолликулами ресниц и пушковых волос, а также сальными и потовыми железами. Веки имеют хорошо развитую систему кровоснабжения, что, по-видимому, обусловливает преобладание узловых форм БКРК над язвенными.

По статистическим данным онкологических учреждений, рак кожи составляет 12,5% всех раковых поражений вообще, на долю рака век приходится около 6% от общего количества всех раковых поражений кожи. При этом в структуре злокачественных новообразований преобладают опухоли эпителиального происхождения, их доля достигает 95%. Меланомы, саркомы и другие злокачественные опухоли встречаются в единичных случаях. [17]

При лечении БКРК традиционными методами являются хирургический и лучевой [18]. При достаточном радикализме хирургического метода его существенным недостатком является возможный косметический дефект. После проведения лучевой терапии могут сохраняться остатки опухоли, что требует выполнения электроэксцизии новообразования после стихания лучевого эпидермита.

Весьма эффективен криогенный метод лечения, однако при злокачественных новообразованиях кожи глубокое промораживание не всегда приводит к полной их резорбции и излечиванию. Кроме того, криодеструкция может сопровождаться достаточно выражен-

ным косметическим дефектом, требующим пластической коррекции [5]. Считается, что криогенный метод не показан при эндофитном росте опухоли, когда технически трудно достичь нужной глубины промораживания как самой опухоли, так и пограничных тканей [19, 20]. Наличие этих трудностей обусловливает необходимость разработки новых медицинских технологий, обладающих высокой терапевтической эффективностью при минимальных косметических повреждениях.

В последние годы все большую распространенность среди органосохраняющих методов лечения злокачественных новообразований получают методы лазерной хирургии и ФДТ [5, 18]. ФДТ является консервативным методом и основана на способности фотосенсибилизаторов селективно накапливаться в опухолевой ткани. Под действием света с длиной волны, соответствующей пику поглощения ФС, в присутствии кислорода возникает фотохимическая реакция, приводящая к избирательной гибели злокачественных клеток опухоли, которые резорбируются и замещаются соединительной тканью с образованием нежного рубца.

Красный свет, используемый в ФДТ, находится в рамках максимума светопропускания биотканей, что соответствует длине волн 600-800 нм. В этот же интервал попадает и полоса поглощения используемых ФС. Красный свет практически полностью поглощается ФС с последующим возбуждением фотохимической реакции в коже на глубине 1,0-1,5 см, что обусловливает эффективность метода ФДТ при лечении опухолей толщиной не более 1,0 см. При более массивных опухолях используется интерстициальное (внутритканевое) подведение световой энергии. В обоих случаях фотодинамическое повреждение эффективно разрушает опухоль, максимально сохраняя окружающие здоровые ткани.

По данным большинства исследователей, градиент накопления ФС между здоровой и патологической тканями может составлять от 1:2 до 1:15 в зависимости от типа ФС и гистологической структуры опухоли.

Рядом авторов проведены морфологические исследования изменений в тканях под влиянием ФДТ [20, 21]. Уникальной особенностью фотодинамического повреждения тканей является разрушение клеточных элементов при сохранении коллагеновых структур. Даже при низком градиенте накопления ФС этот «коллаген-сохраняющий» некроз при условии разрушения опухоли является благоприятным фоном для последующей репарации и

формирования рубца, сохраняющего конфигурацию поврежденной части тела. Отмечен отличный косметический и функциональный результат при лечении методом ФДТ опухолей головы и шеи.

При исследовании морфологических изменений в опухоли под влиянием ФДТ отмечено не только развитие некроза опухолевых клеток, но и явления апоптоза [20, 22]. Развитие апоптоза в опухолевых клетках ведет к избирательному разрушению ткани и, как следствие, к минимальным косметическим дефектам кожи.

Цель настоящих методических рекомендаций – ознакомить широкий круг специалистов с методикой проведения ФДТ БКРК различных локализаций с отечественными фотосенсибилизаторами (ФС), ее эффективностью в процессе длительного наблюдения за больными, показаниями и противопоказаниями к назначению, возможными осложнениями и их профилактикой.

2. Применение фоторана е6 и фотодитазина

Фоторан е6 является отечественным фотосенсибилизатором (регистрационный номер ЛП-004885). Это лиофилизированная масса в форме таблетки зеленовато-черного цвета для приготовления раствора для инфузий. Допускается фиолетовый оттенок. Фотодитазин также является отечественным фотосенсибизизатором (регистрационный номер ЛС-001246) в виде концентрата для приготовления раствора для инфузий зеленовато-черного цвета.

Фармакодинамика

Хлорин Еб – избирательно накапливается в патологической ткани (доброкачественные и злокачественные новообразования различного генеза и локализации, преимущественно характеризующиеся неоваскуляризацией) и при локальном воздействии света с длиной волны 660-670 нм обеспечивает фотосенсибилизирующий эффект, приводящий к повреждению опухолевой ткани. Фоторан Еб является высокоинформативным диагностическим средством при спектрофлуоресцентном исследовании. После внутривенного введения максимальные количества препарата в опухоли регистрируются через 3 часа с момента введения, затем концентрация активного вещества медленно снижается. В клетках эндотелия сосудов максимальные количества препарата обнаруживаются через 10-15 мин после начала инфузии. Через 24 ч после внутривенного введения препарата в крови обнаруживаются следовые количества препарата. Фоторан Е6 хорошо проникает через тканевые и клеточные барьеры, обнаруживается в тимусе, коже, головном и костном мозге, селезенке, яичниках, надпочечниках, сердце, поджелудочной железе, желудке, почках, печени, легких.

Показания к применению

В онкологии*:* фотодинамическая терапия злокачественных новообразований – рак кожи (плоскоклеточный и базальноклеточный), меланома, внутрикожные и подкожные метастазы меланомы, рак молочной железы и его внутрикожные метастазы, рак слизистых оболочек, в т.ч. полых органов (вульвы, шейки матки (в т.ч. цервикальные интраэпителиальные неоплазии I-III ст.), пищевода, прямой кишки и т.д.); – диагностика злокачественных новообразований спектрофлуоресцентным методом.

В офтальмологии: фотодинамическая терапия у пациентов с центральной инволюционной хориоретинальной дистрофией с классической хориоидальной инволюционной неоваскуляризацией, с субфовеальной хориоидальной неоваскуляризацией при миопии.

Противопоказания

Гиперчувствительность, выраженная почечная или печеночная недостаточность, заболевания сердечно-сосудистой системы в стадии декомпенсации, беременность, период грудного вскармливания, детский возраст.

Применение при беременности и в период грудного вскармливания

Беременность. Безопасность и эффективность препарата Фоторан Е6 у беременных женщин не установлены. Применение препарата при беременности противопоказано.

Период грудного вскармливания. Не известно, выводится ли препарат Фоторан Е6 в материнское молоко. Применение препарата в период грудного вскармливания противопоказано.

Побочное действие

Повышение температуры тела и боли в зоне облучения (купируются анальгезирующими препаратами), повышение артериального давления у больных с сопутствующими заболеваниями сердечно-сосудистой системы. При введении в терапевтических дозах обладает слабовыраженной системной фототоксичностью. В первую неделю после введения препарата при нарушении светового режима у больных может развиваться гиперемия и отек открытых поверхностей тела (без пигментации).

Передозировка

Симптомы: одышка, тахикардия, повышение артериального давления, возбуждение, сменяющееся угнетением, гипотермия.

Влияния на способность управлять транспортными средствами и выполнять другие виды деятельности, требующие концентрации внимания и быстроты психомоторных реакций не выявлено. Однако, учитывая вероятность побочных офтальмологических эффектов следуют избегать подобных видов деятельности в течение 24 часов после введения препарата.

3. Клиническая характеристика больных БКРК с учетом возраста и длительности течения патологического процесса

Материал получен при анализе данных лечения больных методом ФДТ в КВО ГВКГ им. Н.Н. Бурденко, Государственном научном центре лазерной медицины МЗ РФ и в Медицинском радиологическом научном центре им. А.Ф. Цыба за 15 лет. Под наблюдением было 676 больных с БКРК в возрасте от 21 до 93 лет, мужчин – 62,4%, женщин – 37,6%. Данные о больных БКРК отражены в табл. 1.

Таблица 1.

Распределение больных БКРК с учетом возраста и длительности течения патологического процесса

Показатели	Первичный БКРК	Рецидивный БКРК	Всего
Число больных, %	391 (57,8)	285 (42,2)	676 (100,0)
Средний возраст, лет	64,3	71,5	69,8
Средняя длительность заболевания, годы	3,7	12,4	9,7

Из данных табл. 1 видно, что преобладают больные с первичным БКРК – 55,9%, рецидивы опухоли наблюдаются у 44,1% больных. Рецидивы в основном встречаются после удаления опухолей методом криодеструкции или хирургическим путем. При рецидивном БКРК возрастная группа больных несколько старше, чем при первичном, однако эти различия статистически недостоверны ($p > 0,05$). В то же время давность заболевания в первом случае в 3,4 раза больше, чем во втором ($p<0,05$), что закономерно в связи с рецидивирующим течением заболевания при неэффективности предшествующих методов терапии.

Топическая локализация БКРК различна: преобладают опухоли головы и шеи – у 84% больных, в области туловища – у 12%, на конечностях – у 4%.

Клинические варианты БКРК представлены солидной, язвенной, поверхностной, пигментной и склеродермоподобной формами с преобладанием первой (68%). Реже встречается поверхностная (23%) и в единичных случаях – язвенная, пигментная и склеродермоподобная формы. Солитарные опухоли диагностируются значительно чаще (83,6%), чем множественные (16,4%). В небольшом проценте случаев имеют место сочетание БКРК с ПКРК (2,2%).

4. Методика проведения фотодинамической терапии базальноклеточного рака кожи различных локализаций

Аппаратура для ФДТ. Для лечения больных БКРК можно использовать лазерные установки НПО ПОЛЮС «АЛЬФА-ФОТОСЕНС» (Россия), МИЛОН (Россия), КРИСТАЛЛ (Россия), АТКУС (Россия), КЕРАЛАЗ (Германия). Физико-технические условия этих установок приведены в табл. 2.

Таблица 2.

Физико-технические условия лазерного воздействия при использовании ФДТ

Показатели	Минимальная величина	Максимальная величина	Средняя величина
Выходная мощность, Вт	0,1	2,5	1,3
Плотность мощности, Вт/см^2	0,1	2,0	0,3
Плотность энергии, Дж/ см^2	20	400	150

Введение фотосенсибилизатора.

Количество вводимого ФС рассчитывается на 1 кг массы тела больного и составляет для фотогема от 1,0 до 2,5 мг/кг, для фотосенса – от 0,5 до 1,0 мг/кг, для производных хлорина-е6 – от 0,5 до 1,5 мг/кг массы тела. В процессе лечения больных БКРК методом ФДТ показано, что наиболее оптимальными дозами при высоком терапевтическом эффекте являются 1,5 мг/кг для фотогема, 0,7-1,0 мг/кг – для фотосенса и 0,7-1,0 мг/кг для производных хлорина–е6.

Промежуток времени между введением ФС и началом ФДТ зависит от вида ФС.

При использовании фотогема и фотосенса этот промежуток времени составляет 48 часов и 24 часа соответственно. Ряд хлориновых производных, характеризующихся высокой скоростью накопления в опухолях, позволяет проводить сеансы светового воздействия уже через 1,5-3 часа после внутривенного введения ФС (фотодитазин, радахлорин, фоторан и др.). Это позволяет сократить время терапевтического воздействия (сеанса ФДТ) до 2-4 ч, что делает этот метод очень удобным для амбулаторного применения, особенно для иногородних больных. Кроме того, производные хлорина–е6 характеризуются быстрым клиренсом (коротким временем выведения из организма), что практически

решает проблему длительной кожной фототоксичности. Кожная фототоксичность, свойственная ФС первого поколения (1,5–2 мес. и более) является одним из основных недостатков этих препаратов.

Доза световой энергии (Е, Дж/см^2) зависит от клинической формы, гистологической характеристики и локализации опухоли и колеблется от 20 до 400 Дж/см^2. Опыт работы на значимом клиническом материале позволил выбрать оптимальный режим дозирования световой энергии для каждого ФС. Так, при использовании минимальных (20-100 Дж/см^2) и максимальных (300-400 Дж/см^2) доз плотности световой энергии при лечении БКРК производными хлорина–е6 полная резорбция опухолей наступает в 76,5 и 98% случаев соответственно. В то же время при минимальной дозе световой энергии косметические дефекты тканей незначительны. При высокой дозе наступает глубокое повреждение тканей с выраженной деформацией органа. Однако в обоих случаях эти косметические дефекты менее значительны, чем при использовании других, ранее перечисленных методов терапии. Учитывая опыт нашей работы, можно считать, что оптимальная дозой световой энергии является 200 Дж/см^2 при использовании производных хлорина–е6, что достаточно эффективно при хороших косметических результатах. Если при оценке результатов ФДТ через 15 – 20 мин после сеанса эффект воздействия на опухоль недостаточный, то дозу световой энергии необходимо повысить на 100 Дж/см^2.

При использовании фотогема и фотосенса подход к тактике лечения больных несколько иной. При этом учитываются клиническая форма и размеры опухоли. При поверхностной форме БКРК оптимальной является доза 100-150 Дж/см^2. При солидной форме доза увеличивается до 150-200 Дж/см^2, при язвенной форме с глубоким инфильтративным ростом и при больших размерах опухоли (более 2 см в диаметре) – до 200-300 Дж/см^2. Выбор минимальной или максимальной дозы зависит от наличия экзофитного компонента опухоли, если он составляет 3 мм и более, то используется максимальная доза, в остальных случаях – минимальная.

При наличии тонкого кожного покрова, например на веках, в области угла глаза, на носу, ушных раковинах первоначально рекомендуется дозу световой энергии давать минимальной. Эффективность воздействия оценивается через 15-20 минут и в случае недостаточного фотодинамического эффекта доза световой энергии повышается на 50 – 100 Дж/см^2.

Плотность мощности излучения (Р, Вт/см^2), является решающим параметром фотодинамического повреждения опухоли и рассчитывается путем деления величины его мощности на выходе световода (Рв), на площадь поля облучения (S), т.е. светового пятна:

$$\mathbf{Ps = Pв/S,}$$

где **Ps** – плотность мощности излучения, Вт/см^2;
Рв – мощность лазерного излучения на выходе световода, Вт,
S – площадь светового пятна, см^2.

Расчет времени облучения. Длительность облучения зависит от размера опухоли и составляет от 30 с до 15 мин. При возникновении локальной болезненности делается перерыв на несколько минут, т.е. облучение фактически проводится фракционно. Для облучения опухолей на видимых участках кожи используется световод с микролинзой на конце. При локализации опухоли в наружном слуховом проходе применяется световод с цилиндрическим диффузором.

Длительность облучения (Т, сек) определяется путем деления заданной величины плотности энергии (Е), которую необходимо подвести к опухоли, на рассчитанную плотность мощности (Ps):

$$\mathbf{T = E/Ps.}$$

Для облегчения расчетов приводим таблицу плотности мощности (Ps) в зависимости от выходной мощности на конце световода (Рв) и размеров светового пятна (Приложение 1).

При использовании световодов с цилиндрическим диффузором величина подводимой световой мощности Рд рассчитывается на 1,0 см длины диффузора и определяется в Вт/см длины:

$$\mathbf{Рд = Рви/д,}$$

где **Рви** – интегральная мощность на конце световода (Вт);
при отсутствии дозиметра для интегрального измерения мощности Рви можно условно принять выходную мощность источника излучения, уменьшенную на 10-15%; д – длина диффузора, см.

Время облучения (Т, сек) с цилиндрического диффузора определяется по формуле:

$$\mathbf{T = E/Pд,}$$

где **E** – заданная плотность энергии, Вт/см^2;
Рд – величина световой мощности, приходящаяся на 1,0 см длины диффузора, Вт/см длины.

Ниже приводятся примеры расчета времени облучения БКРК с учетом локализации, клинической формы и размера опухоли.

Пример 1. Расчет времени облучения солидного БКРК области носа диаметром 1 см, экзофитный компонент – 3 мм. Размер светового поля должен превышать размер опухоли на 1 см, т.е. добавляется по 0,5 см к максимальному размеру опухоли с каждого края. Таким образом, размер светового поля, необходимого для проведения ФДТ, будет 2 см в диаметре (D). При использовании ФС, например фоторана, заданная плотность энергии (E) при солидной форме, возвышающейся на 3 мм над уровнем кожи, равна 200 Дж/см^2. Мощность на выходе световода определяется показателем дозиметра используемого аппарата. Например, ее величина равна 0,5 Вт. Рассчитываем площадь светового пятна по формуле

$$\mathbf{S = \pi \times r^2 = \pi \times D^2 / 4,}$$

где **π** – постоянная величина, равная 3,14;
r – радиус светового пятна;
D – диаметр светового пятна.

В нашем случае $S = 3{,}14 \times 2^2 / 4 = 3{,}14$ см^2.

В приложении 1 находим плотность мощности излучения при Рв = 0,5 Вт и площади светового пятна S = 3,14 см^2:

Ps = 0,16 Вт/см^2.

Рассчитываем время облучения:

T = E/ Ps = 200 Дж/ см^2 **:** 0,16 Вт/см^2 = 1250 с = 21 мин.

*Пример 2***.** При описанных выше характеристиках опухоли, но при мощности лазерного излучения на выходе световода (Рв), равном 1,5 Вт, расчет времени облучения проводим аналогичным образом. В приложении 1 находим Ps при Рв, равном 1,5 Вт, и S = 3,14 см^2 . Это значение равно 0,48 Вт/см^2.

Рассчитываем время облучения:

T = E : Ps = 200 Дж/ см^2 : 0,48 Вт/см^2 = 416 с = 6,9 мин.

Пример 3. Расчет времени облучения БКРК наружного слухового прохода. Характеристика опухоли: циркулярная, размером 1,5 см по ходу наружного слухового прохода и на 3 мм выступает в его просвет. Диаметр слухового прохода 1 см. Используем световод с цилиндрическим диффузором длиной 2 см. Доза световой энергии при использовании ФС, например фотодитазина, составляет 200 Дж/см^2. Интегральная выходная мощность на конце световода с цилиндрическим диффузором (Рви), заданная характеристиками прибора, равна 0,8 Вт.

Рд = 0,8 Вт/2 см = 0,4 Вт/см длины,

T = 200 Дж/см^2 **:** 0,4 Вт/см = 500 с = 8,3 мин.

Сеансы ФДТ (введение ФС, сеансы светового воздействия), а также динамическое наблюдение за больными и их перевязки проводились амбулаторно и стационарно. Среднее количество визитов больного к врачу при амбулаторном лечении, начиная с первичного осмотра и до результатов оценки эффективности выбранного метода терапии (спустя 2 мес.), составляло в среднем 7 раз.

Данные параметров сеанса ФДТ фиксируются в протоколе (Приложение 2).

5. Показания к ФДТ

БКРК при высоком риске осложнений после лучевого, хирургического методов лечения.

Пожилой возраст и сопутствующая тяжелая соматическая патология.

БКРК, резистентные к стандартным методам лечения.

Рецидивы опухолей после хирургического и лучевого лечения.

Отказ больных от традиционных методов лечения.

6. Противопоказания к ФДТ

Абсолютные противопоказания:

Сердечно-сосудистая и дыхательная недостаточность в стадии декомпенсации.

Заболевания печени и почек в стадии декомпенсации.

Системная красная волчанка.

Кахексия.

Относительные противопоказания:
Аллергические заболевания
Отдаленные и регионарные метастазы

7. Оценка эффективности ФДТ

Оценка эффективности ФДТ проводится по следующим критериям:

– полная регрессия (ПР) опухоли – отсутствие визуальных и пальпаторных признаков опухолевого роста;
– частичная регрессия (ЧР) – уменьшение размеров опухоли не менее чем на 50%;
– без эффекта (БЭ) – уменьшение размера опухоли менее чем на 50%.

При этом следует учитывать, что ЧР принято оценивать как положительный терапевтический эффект. В соответствии с общепринятой установкой в онкологии, оценка непосредственных результатов ФДТ производится через 2 мес. Этот срок в большинстве случаев достаточен для резорбции опухолей и эпителизации дефектов кожи. Если заживление не наступает в течение 2 мес., то проводится повторный соскоб или биопсия с гистологическим или цитологическим исследованием материала. При выявлении атипичных клеток, даже при минимальном размере опухоли, результат лечения расценивается как ее ЧР.

Результаты лечения БКРК представлены в табл. 3.

Таблица 3.

Эффективность ФДТ БКРК

Характеристика БКРК	Число больных	Результаты ФДТ			
		ПР		ЧР	
		абс.ч.	%	абс.ч.	%
Первичный БКРК	391	370	94,6	21	5,4
Рецидивный БКРК	285	255	89,5	30	10,5
Всего	676	625	92,5	51	7,5

Из данных таблицы видно, что полная резорбция опухоли при использовании метода ФТД наступает в 89,7% случаев, частичная – в 10,3%. Оба результата принято оценивать как положительный терапевтический эффект. Важно отметить, что при первичном БКРК полная резорбция наблюдается в 1,36 раза чаще. Абсолютной

резистентности опухолей к ФДТ не обнаружено. Больным с ЧР можно провести повторный курс ФДТ, а при небольшом размере остаточной опухоли – лазерокоагуляцию.

8. Анализ отдаленных результатов лечения

Анализ отдаленных результатов лечения больных БКРК методом ФДТ при сроке диспансерного динамического наблюдения от 6 мес. до 15 лет отражен в табл. 4.

Таблица 4.

Отдаленные результаты ФДТ БКРК

Характеристика БКРК	Число Больных	Отдаленные результаты ФДТ			
		Без рецидива		Рецидив	
		абс. ч.	%	абс. ч.	%
Первичный БКРК	370	333	90,0	37	10,0
Рецидивный БКРК	255	209	82,0	46	18,0
Всего	625	542	86,7	83	13,3

При полной резорбции опухолей рецидивы заболевания в процессе динамического наблюдения возникают в 13,3% случаев, а рецидивы наблюдаются в 1,8 раза чаще при лечении рецидивного БКРК, чем первичного (18,0% против 10,0%).

9. Оценка эффективности фотодинамической терапии базальноклеточного рака кожи и отдаленных результатов лечения при использовании различных фотосенсибилизаторов

Оценена эффективность ФДТ при лечении БКРК с учетом использования различных ФС (табл. 5).

Таблица 5.

Эффективность ФДТ первичного и рецидивного БКРК при использовании различных ФС

Фотосенсибилизаторы	Число Больных	Первичный БКРК				Рецидивный БКРК			
		ПР		ЧР		ПР		ЧР	
		абс. ч	%	абс.ч	%	абс.ч	%	абс.ч	%
Фотогем	66	24	77,4	7	22,6	27	77,3	8	22,7
Фотосенс	106	49	90,7	5	9,3	42	80,8	10	19,2
Фотодитазин	284	163	95,9	7	4,1	104	91,2	10	8,8
Фоторан	220	134	98,5	2	1,5	82	97,6	2	2,4
Всего	676	370	94,6	21	5,4	255	89,5	30	10,5

Из таблицы видно, что при первичном БКРК полная регрессия наблюдается значительно чаще при использовании фоторана (98,5%), реже – при использовании фотодитазина (95,9%), фотосенса (90,7%) и фотогема (77,4%). При рецидивном БКРК также лучше результаты при использовании фоторана (97,6%), с меньшим эффектом при испоьзовании фотодитазина (91,2%), фотосенса (80,8%) и фотогема (77,3%). Преимуществами фотогема и фотосенса является то, что лечение можно проводить в течение 1-3 дней за счет медленного выведения ФС из организма, что актуально при множественных очагах БКРК.

Отдаленные результаты лечения БКРК ФДТ с использованием различных ФС отражены в табл. 6.

Таблица 6.

Эффективность ФДТ БКРК с различными фотосенсибилизаторами и отдаленные результаты лечения

Фотосенсибилизатор	Число Больных	Эффективность ФДТ (через 2 месяца)				Отдаленные результаты ФДТ			
		ПР		ЧР		без рецидива		с рецидивом	
		абс.ч.	%	абс.ч.	%	абс.ч	%	абс.ч	%
Фотогем	66	51	77,3	15	22,7	38	74,5	13	25,5
Фотосенс	106	91	85,7	15	14,2	69	75,8	22	24,2
Фотодитазин	284	267	94,0	17	6,0	234	87,6	33	12,4
Фоторан	220	216	98,2	4	1,8	201	93,1	15	6,9
Всего	676	625	92,5	51	7,5	542	86,7	83	13,3

Эффективность ФДТ БКРК различных локализаций, оцениваемая по ПР, спустя 2 мес. после окончания лечения оказалась наивысшей при использовании фоторана (98,2%). Ниже результаты получены при использовании фотодитазина (94,0%), фотосенса (85,7%) и фотогема (по 77,3%). При анализе отдаленных результатов лечения отсутствие рецидива опухоли зарегистрировано наиболее часто при использовании фоторана (93,1%), реже при использовании фотодитазина (87,6%), фотосенса (75,8%) и фотогема (74,5%).

10. Осложнения фотодинамической терапии

Основным недостатком фотогема, фотосенса и ряда других ФС, применяемых в настоящее время в России и за рубежом, является их длительная задержка в коже. Даже при минимальной концентрации ФС в коже они обусловливают повышенную чувствительность кожи к свету и фототоксичность.

Результатом клинического проявления фототоксичности при несоблюдении светового режима может быть ожог I степени кожи лица и открытых участков тела с последующей пигментацией. У некоторых больных пигментация развивается, минуя стадию ожога, при многократном пребывании в условиях яркой освещенности с небольшой длительностью экспозиции.

При множественных и обширных опухолевых очагах, особенно изъязвленных, и выраженной фотохимической реакции с обширными некробиотическими процессами возможна гипертермическая реакция и интоксикация вследствие всасывания продуктов распада.

Отек в ближайшие сутки после сеанса ФДТ как проявление фотохимической реакции в тканях вследствие внутритканевого рассеивания света в той или иной степени отмечается почти у всех больных. Особенно он бывает выраженным при ФДТ кожи лица. Этот отек не требует специального лечения и проходит самостоятельно через 3-4 дня после сеанса облучения.

Редким осложнением ФДТ является герпес с преимущественным проявлением на губах. Сроки его возникновения колеблются от 3-4 дней до 2 нед.

В отдаленном периоде у некоторых больных развивается индурация подкожной клетчатки в зоне облучения и отмечаются парестезии.

В целом частота осложнений не превышает 5%.

11. Профилактика осложнений

Фотогем, фотосенс и их аналоги при внутривенном введении в минимальных концентрациях попадают в кожу и длительно задерживаются в ней, поэтому сразу после внутривенного введения ФС необходимо соблюдение больными ограниченного светового режима в течение 3-4 нед. Под этим понятием подразумевается защита от яркого света. В домашних условиях допускается освещенность не более 50 Лк.

Препараты хлоринового ряда (фотодитазин и фоторан) обладают меньшей фототоксичностью – выводятся из организма на 95-97% за сутки, поэтому световой режим при применении этих ФС сокращается до 3 дней.

Для профилактики осложнений, связанных с повышенной кожной светочувствительностью, рекомендуется с первых дней после внутривенного введения длительно выводимых из организма ФС

применять солнцезащитные кремы и мази, содержащие вещества, фильтрующие и задерживающие солнечные лучи, особенно в зоне пика поглощения ФС.

С 5-7-х суток после сеанса ФДТ, когда основные механизмы фотодинамического повреждения опухоли уже сработали и идет реализация эффекта, рекомендуется прием внутрь антиоксидантов, прежде всего бета-каротина, витаминов А, С и Е.

Профилактика осложнений, связанных с самим фотодинамическим повреждением опухоли и окружающих здоровых тканей, состоит в правильном выборе световой дозы. Максимальные параметры плотности мощности чаще всего ограничены техническими возможностями источника лазерного излучения, но плотность световой энергии, определяющая скорость развития фотодинамического повреждения, глубину некроза и повреждения подлежащей и окружающей ткани, с учетом особенностей опухоли и пораженного органа в зоне локализации опухоли.

Уменьшению частоты и тяжести осложнений при неизмененной или даже повышенной эффективности ФДТ способствует применение специальных схем дробления общей дозы ФС и фракционирования дозы световой энергии.

Фотодинамическая терапия существенно расширяет арсенал методов лечения как первичного, так и рецидивного БКРК. Методика обоснована при лечении опухолей с «неудобной» для традиционных методов лечения локализацией, целесообразна в случаях резистентности опухоли к ранее проводимым методам лечения.

Эффективность ФДТ зависит от физико-химических свойств фотосенсибилизаторов, их дозы и плотности световой энергии, формы опухоли и ее рецидивности.

Список литературы:

1. Состояние онкологической помощи населению России в 2018 году. Под ред. А.Д. Каприна, В.В. Старинского, Г.В. Петровой. М., 2019. С. 236.
2. Злокачественные новообразования в России в 2016г. (заболеваемость и смертность). Под ред. А.Д. Каприна, В.В. Старинского, Г.В. Петровой. М., 2018. С. 250
3. В.Ф. Зайцев, С.А. Жидков, В.Е. Корик Рак кожи. Методические рекомендации Минск 2007
4. Министерство Здравоохранения Российской Федерации. Рак кожи базальноклеточный и плоскоклеточный. Клинические рекомендации. — М., 2014.
5. Министерство Здравоохранения Российской Федерации. Опухоли кожи. Руководства для врачей общей практики (семейных врачей). — М., 2015.
6. American Cancer Society. Can Basal and Squamous Cell Skin Cancers Be Found Early? — 2019.
7. Wells G. L. Basal Cell Carcinoma // MSD Manual. — 2019.
8. Wells G. L. Squamous Cell Carcinoma // MSD Manual. — 2019.
9. Онкология: учебник / под ред. С.Б. Петерсона. Изд. 2-е, перераб. и доп. –М.: ГЭОТАР-Медиа, 2014.-228с.
10. Справочник по онкологии/ под ред. Д. Кэссиди и др.; пер.с англ. В.Ю. Халатова.-М.: ГЭОТАР-Медиа, 2010.-512с.
11. TNM: Классификация злокачественных опухолей/под ред. Л.Х. Собина и др.-М.: Логосфера, 2011. - 304с.
12. Вержбицкий Г.В. Клинико-косметическая оценка результатов криогенного лечения при новообразованиях ЛОР-органов// Симановский - основоположник отечественной оториноларингологии: Матер. всерос. науч.-практ. конф. - СПб, 2004. - С. 253-254.
13. Киселев А.С. Нос и околоносовые пазухи / А.С. Киселев // Оториноларингология / Под ред. И.Б. Солдатова и В.Р. Гофмана. – СПб., 2000. – С. 194-332.
14. De Freitas P. P., Senna C. G., Tabai M., Chone C. T., Altemani A. Metastatic Basal Cell Carcinoma: A Rare Manifestation of a Common Disease // Case Rep Med. — 2017.
15. Major A., Anderson M. Not Just Skin Deep: Distant Metastases from Cutaneous Squamous Cell Carcinoma // The American Journal of Medicine. — 2017.

16. Клиническая онкология. Избранные лекции : учеб. пособие. -М. : ГЭОТАР-Медиа, 2014. -496 с. : ил.[электронный ресурс]
17. Министерство Здравоохранения Российской Федерации. Меланома кожи. Клинические рекомендации. — М., 2018.
18. Общероссийский союз общественных объединений. Ассоциация онкологов России. Клинические рекомендации по лечению базально-клеточного и плоскоклеточного рака кожи. — М., 2014.
19. Коробкова Т.Н. «Опухоли кожи. рак и меланома» Курс лучевой диагностики, лучевой терапии с курсом онкологии. Благовещенск. 2018.
20. Давыдов М.И., Ганцев Ш.Х. Онкология: учебник. –М.: ГЭОТАР-Медиа, 2010.–920с
21. Agarwal R, Korman NJ, Mohan R.R, Feyes D.K, Jewad S, Zaim M.T, Mukhtar H. Apoptosis is an early event during phthalocyanine therapy-induced ablation of chemically induced squamous papillomas in mouse skin.// Photochem. Photobiol. – 1996, Apr. 63:4, 547-552.
22. Erb P., Ji J., Kump E., Mielgo A., Wernli M. Apoptosis and pathogenesis of melanoma and nonmelanoma skin cancer // Adv. Exp. Med. Biol. — 2008; 624: 283–95.

Тестовые вопросы для самоконтроля
Возможны один или несколько вариантов ответа

1. Фотодинамическая терапия – это:

a. Лечение хирургическим лазером
b. Лечение с применением фотосенсилилизаторов
c. Лечение низкоинтенсивным лазером
для фотодинамической терапии

2. Какие показания для фотодинамической терапии?

a. Себорейный кератоз
b. Аллергодерматозы
c. Опухоли кожи, слизистых оболочек и внутренних органов

3. Какие противопоказания для фотодинамической терапии?

a. Повышенная светочувствительность
b. Психические заболевания
c. Острая сердечно-сосудистая и дыхательная недостаточность.

4. Сколько больных раком зарегестрировано в России в начале 2000 г.?

a. 1 000 000
b. 350 000
c. 200 000

5. Какие фотосенсибилизаторы хлоринового ряда вы знаете?

a. Фотосенс
b. Фотодитазин
c. Фотогем
d. Фотолон
e. Фоторан
f. Радахлорин

6. Какие лазеры используют для фотодинамической терапии?

a. Сургитрон
b. Чтобы создать успешную систему
c. Латкус
d. Аткус
e. Лазер CO_2
f. Кералаз

7. Через какое время после введения фотосенсибилизаторов хлоринового ряда начинают фотодинамическую терапию?

a. 30 мин
b. 1 час
c. 2-3 часа
d. 6 часов

8. От чего зависит подаваемая доза световой энергии лазера при фотодинамической терапии опухолей кожи?

a. Размер опухоли
b. Форма опухоли
c. Рецидивирующий характер опухоли
d. Доза фотосенсибилизатора

9. От каких показателей зависит расчет времени облучения опухоли при фотодинамической терапии?

a. Мощность лазера
b. Плотность мощности лазерного облучения
c. Плотность энергии лазера
d. Доза фотосенсибилизатора

10. Через какое время определяется эффективность фотодинамической терапии?

a. 1 мес
b. 2 мес
c. 3 мес
d. 6 мес
e. 1 год

11. Через какое время оценивают отдаленные результаты лечения после фотодинамической терапии?

a. 2 мес
b. 1 год
c. 2 года
d. После 2 мес
e. 6 мес

12. Какие могут быть осложнения после фотодинамической терапии?

a. Покраснение кожи вокруг опухоли
b. Присоединение вторичной инфекции
c. Образование келоидных рубцов

13. Какие могут быть побочные реакции после фотодинамической терапии?

a. Болевой синдром
b. Покраснение кожи после попадания на солнечный свет
c. Психические расстройства
d. Нарушение сна

14. В чем заключается профилактика осложнений?

a. Ношение солнцезащитных очков
b. Ношение светонепроницаемой одежды
c. Соблюдение гипоаллергенной диеты

15. Какие могут быть рубцы кожи после фотодинамической терапии?

a. Атрофические
b. Гипотрофические
c. Без рубцов

16. Какие опухоли можно лечить методом фотодинамической терапии?

a. Саркома
b. Базальноклеточный рак кожи
c. Плоскоклеточный рак кожи
d. Эритроплазия Кейра

17. Какие поколения фотосенсибилизаторов используются для фотодинамической терапии?

a. I
b. II
c. III
d. IV

18. За какое время из организма выводятся фотосенсибилизаторы хлоринового ряда?

a. 6 час
b. 12 час
c. 24 час
d. Трое суток

19. Какое время выведения из организма Фотосенса?

a. 24 час
b. 12 час
c. 3 суток
d. 3-4 неделя

20. Какие из фотосенсибилизаторов производятся в РФ?

a. Фотодиттазин
b. Фоскан
c. Радахлорин
d. Фотолон
e. Фоторан
f. Фотосенс

21. Какая доза фотодитазина и радахлорина при первичных опухолях кожи?

a. 0,2-0,4 мг/кг
b. 0,5 мг/кг
c. 0,7-1,0 мг/кг
d. 2 мг/кг

22. Какая доза фотодитазина и радахлорина при рецидивных опухолях кожи?

a. 0,5 мг/кг
b. 1,0 мг/кг
c. 1,5-2,0 мг/кг
d. 3-4 мг/кг

23. Какие существуют виды лечения опухолей кожи?

a. Лазеродеструкция
b. Криодеструкция
c. Фотодинамическая терапия
d. Хирургическое иссечение
e. Лечевая терапия
f. Наружно лечение левомеколем

24. Какой врач-специалист лечит злокачественные опухолей кожи?

a. Дерматовенеролог
b. Косметолог
c. Онколог
d. Дерматовенеролог совместно с онкологом через консилиум

25. Что необходимо перед проведением фотодинамической терапии?

a. Собрать анамнез
b. Спросить жалобы
c. Узнать показания и противопоказания для фотодинамической терапии у данного пациента
d. Определить тип опухоли
e. Рассчитать световую дозу и время лазерного облучения

Ответы:

№ вопроса	Правильный ответ	№ вопроса	Правильный ответ
1	b,c	14	a,b,c,d
2	c	15	a,b,c,d
3	a,b,c	16	b,c,d
4	b	17	a,b
5	b,d,e,f	18	c
6	b,c,e	19	d
7	c	20	c,e,f
8	b,c,d	21	c
9	b,c,d	22	c
10	b	23	a,b,c,d,e
11	d	24	c,d
12	b,c	25	a,b,c,d,e
13	a,b,d		

ПРИЛОЖЕНИЯ

Приложение 1

Расчет плотности мощности Ps (в Вт/см²) лазерного излучение при ФДТ в зависимости от размеров светового пятна и мощности лазерного излучения Рв (в Вт)

Рв	Диаметр светового пятна (D)										
	0,5	0,75	1,0	1,25	1,5	1,75	2,0	2,25	2,5	2,75	3,0
	Площадь светового пятна (S)										
	0,20	0,44	0,79	1,23	1,77	2,40	3,14	3,97	4,90	5,94	7,07
0,10	0,50	0,227	0,127	0,813	0,056	0,042	0,032	0,025	*	*	*
0,15	0,75	0,34	0,20	0,122	0,085	0,063	0,048	0,038	0,031	0,025	0,021
0,20	1	0,454	0,253	0,163	0,113	0,083	0,064	0,050	0,041	0,034	0,028
0,25	1,25	0,568	0,316	0,203	0,141	0,104	0,079	0,062	0,051	0,042	0,035
0,30	1,5	0,681	0,379	0,243	0,169	0,125	0,095	0,075	0,061	0,050	0,042
0,35	1,75	0,795	0,443	0,285	0,198	0,146	0,111	0,088	0,071	0,060	0,050
0,40	2	0,909	0,506	0,325	0,226	0,167	0,127	0,101	0,081	0,067	0,057
0,45	2,25	1,022	0,570	0,366	0,254	0,186	0,143	0,113	0,091	0,076	0,064
0,50	2,5	1,136	0,633	0,407	0,282	0,208	0,159	0,126	0,102	0,084	0,071
0,55	2,75	1,25	0,696	0,447	0,311	0,229	0,175	0,139	0,112	0,093	0,078
0,60	3	1,363	0,759	0,488	0,339	0,25	0,191	0,151	0,122	0,101	0,085
0,65	3,25	1,477	0,823	0,528	0,367	0,271	0,207	0,164	0,133	0,109	0,092
0,70	3,5	1,590	0,886	0,569	0,395	0,292	0,223	0,176	0,143	0,118	0,099
0,75	3,75	1,705	0,949	0,610	0,424	0,313	0,239	0,189	0,153	0,126	0,106
0,80	4	1,818	1,013	0,650	0,452	0,333	0,255	0,202	0,163	0,135	0,113
0,90	4,5	2,045	1,139	0,732	0,508	0,375	0,287	0,227	0,184	0,152	0,127
0,95	4,75	2,159	1,203	0,772	0,537	0,396	0,303	0,239	0,194	0,160	0,134
1,0	5	2,273	1,266	0,813	0,565	0,417	0,318	0,252	0,204	0,168	0,141
1,1	5,5	2,5	1,392	0,894	0,621	0,458	0,350	0,277	0,224	0,185	0,156
1,2	6	2,727	1,519	0,976	0,678	0,5	0,382	0,302	0,245	0,202	0,170
1,3	6,5	2,955	1,646	1,057	0,734	0,542	0,414	0,327	0,265	0,219	0,184
1,4	7	3,182	1,772	1,138	0,791	0,583	0,446	0,353	0,286	0,236	0,198
1,5	7,5	3,409	1,899	1,220	0,847	0,625	0,478	0,378	0,306	0,253	0,212
1,6	8	3,636	2,025	1,301	0,904	0,677	0,510	0,403	0,327	0,269	0,226
1,7	8,5	3,864	2,151	1,382	0,960	0,708	0,541	0,428	0,347	0,286	0,240
1,8	9	4,091	2,278	1,463	1,017	0,75	0,573	0,453	0,367	0,303	0,255
1,9	9,5	4,318	2,405	1,545	1,073	0,792	0,605	0,479	0,388	0,320	0,269
2,0	10	4,545	2,531	1,626	1,130	0,833	0,637	0,504	0,408	0,337	0,283
2,1	10,5	4,773	2,658	1,707	1,186	0,875	0,669	0,529	0,429	0,354	0,297
2,2	11	5	2,785	1,789	1,243	0,917	0,701	0,554	0,449	0,370	0,311
2,3	11,5	5,227	2,911	1,870	1,300	0,958	0,732	0,579	0,469	0,384	0,325
2,4	12	5,455	3,038	1,951	1,356	1	0,764	0,605	0,490	0,404	0,339
2,5	12,5	5,681	3,165	2,033	1,412	1,04	0,796	0,630	0,510	0,421	0,354

*Ввиду того, что плотность энергии, необходимая для возбуждения фотодинамической реакции равна 0,025 Дж/ см², значения этой величины в таблице не приводятся (D – диаметр светового пятна и S – площадь светового пятна - по горизонтали, Рв – мощность лазерного излучения по вертикали)

Расчет плотности мощности Ps (в Вт/см²) лазерного излучение при ФДТ в зависимости от размеров светового пятна и мощности лазерного излучения Рв (в Вт)

Рв	Диаметр светового пятна (D)											
	3,25	3,5	3,75	4,0	4,25	4,5	4,75	5,0	5,25	5,5	5,75	6,0
	Площадь светового пятна (S)											
	8,29	9,61	11,03	12,56	14,17	15,84	17,71	19,63	21,63	23,76	25,95	28,26
0,10	*	*	*	*	*	*	*	*	*	*	*	*
0,15	*	*	*	*	*	*	*	*	*	*	*	*
0,20	*	*	*	*	*	*	*	*	*	*	*	*
0,25	0,030	0,026	*	*	*	*	*	*	*	*	*	*
0,30	0,036	0,031	*	*	*	*	*	*	*	*	*	*
0,35	0,042	0,36	0,032	0,028	*	*	*	*	*	*	*	*
0,40	0,048	0,042	0,036	0,032	0,028	0,025	*	*	*	*	*	*
0,45	0,054	0,047	0,041	0,036	0,032	0,028	*	*	*	*	*	*
0,50	0,060	0,052	0,045	0,04	0,035	0,031	0,028	0,026	*	*	*	*
0,55	0,066	0,57	0,05	0,044	0,039	0,035	0,031	0,028	0,025	0,023	*	*
0,60	0,072	0,062	0,054	0,048	0,042	0,038	0,034	0,031	0,028	0,025	*	*
0,65	0,078	0,068	0,06	0,051	0,046	0,041	0,037	0,033	0,030	0,027	0,025	*
0,70	0,084	0,073	0,063	0,056	0,049	0,044	0,04	0,036	0,032	0,029	0,027	*
0,75	0,090	0,078	0,068	0,06	0,053	0,047	0,042	0,038	0,035	0,032	0,029	0,027
0,80	0,097	0,083	0,073	0,064	0,056	0,050	0,045	0,041	0,037	0,034	0,031	0,028
0,90	0,109	0,094	0,082	0,071	0,063	0,057	0,051	0,046	0,042	0,038	0,035	0,032
0,95	0,115	0,099	0,086	0,076	0,067	0,060	0,054	0,048	0,044	0,04	0,037	0,034
1,0	0,121	0,104	0,091	0,08	0,071	0,063	0,057	0,051	0,046	0,042	0,039	0,035
1,1	0,133	0,114	0,1	0,086	0,078	0,07	0,062	0,056	0,051	0,046	0,042	0,039
1,2	0,145	0,125	0,109	0,096	0,085	0,075	0,068	0,061	0,055	0,051	0,046	0,042
1,3	0,157	0,135	0,118	0,104	0,092	0,082	0,073	0,067	0,060	0,055	0,050	0,046
1,4	0,169	0,146	0,127	0,112	0,099	0,088	0,079	0,071	0,065	0,060	0,054	0,05
1,5	0,181	0,157	0,136	0,120	0,106	0,094	0,085	0,076	0,069	0,063	0,058	0,053
1,6	0,193	0,166	0,145	0,127	0,113	0,101	0,090	0,082	0,074	0,068	0,062	0,057
1,7	0,205	0,177	0,154	0,135	0,120	0,107	0,096	0,087	0,079	0,072	0,066	0,060
1,8	0,217	0,187	0,163	0,143	0,127	0,113	0,102	0,092	0,083	0,076	0,069	0,064
1,9	0,229	0,198	0,172	0,151	0,134	0,119	0.107	0,097	0,088	0,08	0,073	0,067
2,0	0,241	0,208	0,181	0,159	0,141	0,126	0,113	0,102	0,092	0,084	0,078	0,071
2,1	0,253	0,219	0,190	0,167	0,148	0,132	0,119	0,107	0,097	0,088	0,081	0,074
2,2	0,265	0,229	0,2	0,175	0,155	0,138	0,124	0,112	0,102	0,093	0,085	0,078
2,3	0,277	0,239	0,209	0,183	0,162	0,145	0,130	0,117	0,106	0,097	0,089	0,081
2,4	0,290	0,250	0,218	0,191	0,169	0,151	0,136	0,122	0,111	0,101	0,093	0.085
2,5	0,302	0,260	0,227	0,199	0,176	0,157	0,141	0,127	0,116	0,105	0,096	0,088

*Ввиду того, что плотность энергии, необходимая для возбуждения фотодинамической реакции равна 0,025 Дж/ см², значения этой величины в таблице не приводятся (D – диаметр светового пятна и S – площадь светового пятна - по горизонтали, Рв – мощность лазерного излучения по вертикали)

Приложение 2

Образец бланка протокола сеанса фотодинамической терапии

ПРОТОКОЛ
сеанса фотодинамической терапии от “___” _____20____ года
ФИО _____
Возраст _____ Вес _____
Диагноз _____
_____
Фотосенсибилизатор: _____
Доза мг/кг) _____
Дата и время в/в введения, _____
Дата и время облучения _____
Лазер_____ Световод _____
Лекарственно-световой интервал (час)_____

№№ очагов	1	2	3	4	5	6
Разм. очага,мм						
Разм. светового пятна, мм						
S св. пятна, кв.см						
Плотность мощн. Вт/ см^2						
Выходная мощн. Вт						
Время.обл. сек.						
Удельн.доза облучения, Дж/ см^2						
Полная доза облучения, Дж						

Подпись врача _____

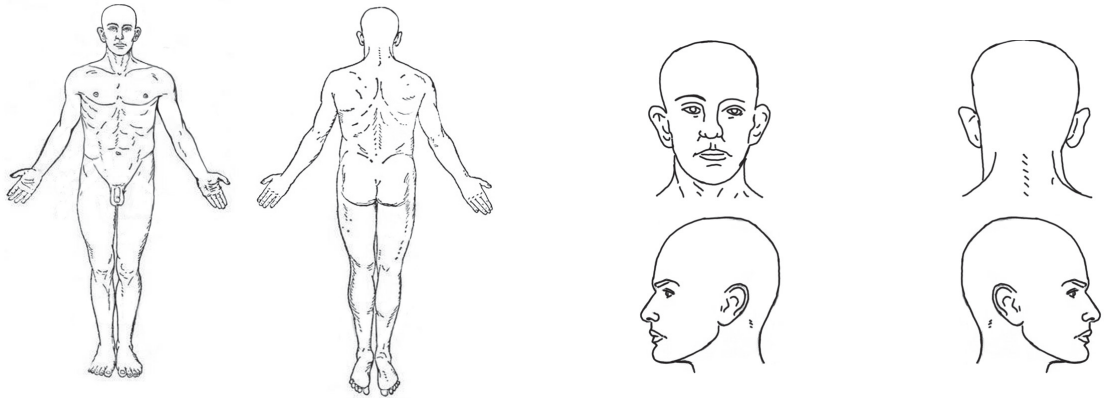

Формат 60x90/16, объём 2,0 п.л.
Бумага 80 г/м^2 офсетная, гарнитура Times New Roman.
Тираж 100 экз., заказ № М157.
Отпечатано в ФГБУ ГНЦ ФМБЦ им. А.И. Бурназяна ФМБА России
123098, г. Москва, ул. Живописная, д. 46
тел.: 8 (499) 190-94-09, 190-93-90
rcdm@mail.ru, lochin59@mail.ru
www.fmbafmbc.ru