ФМБА РОССИИ
Федеральное медико-биологическое агентство

Медико-биологический университет
инноваций и непрерывного образования
ФМБЦ им. А.И. Бурназяна ФМБА России

Адрес: г. Москва, ул. Живописная, д. 46, стр. 8
Тел.: 8 (499) 190-96-92
Сайт: www.mbufmbc.ru

Макарова И.Н., Самойлов А.С., Казаков В.Ф.,
Рылова Н.В., Ягодина И.И.

МИОФАСЦИАЛЬНОЕ РАССЛАБЛЕНИЕ И ПРИМЕНЕНИЕ ЕГО В ЛЕЧЕБНО-ПРОФИЛАКТИЧЕСКИХ ПРОГРАММАХ

Учебно-методическое пособие для врачей

Москва, 2024

Федеральное медико-биологическое агентство
Федеральное государственное бюджетное учреждение
«Государственный научный центр Российской Федерации –
Федеральный медицинский биофизический центр
имени А.И.Бурназяна»
МЕДИКО-БИОЛОГИЧЕСКИЙ УНИВЕРСИТЕТ
ИННОВАЦИЙ И НЕПРЕРЫВНОГО ОБРАЗОВАНИЯ

**Макарова И.Н., Самойлов А.С., Казаков В.Ф.,
Рылова Н.В., Ягодина И.И.**

МИОФАСЦИАЛЬНОЕ РАССЛАБЛЕНИЕ И ПРИМЕНЕНИЕ ЕГО В ЛЕЧЕБНО-ПРОФИЛАКТИЧЕСКИХ ПРОГРАММАХ

УЧЕБНО-МЕТОДИЧЕСКОЕ ПОСОБИЕ ДЛЯ ВРАЧЕЙ

**Москва
2024**

УДК 616.7
ББК 57.8
М15

Макарова И.Н., Самойлов А.С., Казаков В.Ф., Рылова Н.В., Ягодина И.И.
Миофасциальное расслабление и применение его в лечебно-профилактических программах. Учебно-методическое пособие для врачей – М.: ФГБУ ГНЦ ФМБЦ им. А.И. Бурназяна ФМБА России, 2024. 82 с.

Авторы:
Макарова И.Н. – профессор кафедры восстановительной медицины, курортологии и физиотерапии, сестринского дела с курсом спортивной медицины МБУ ИНО ГНЦ ФМБЦ им. А.И. Бурназяна ФМБА России, д.м.н., профессор;
Самойлов А.С. – доктор медицинских наук, член-корреспондент РАН, профессор, генеральный директор ФГБУ «Государственный научный центр РФ – Федеральный медицинский биофизический центр им. А.И. Бурназяна» ФМБА России;
Казаков В.Ф. – профессор кафедры восстановительной медицины, курортологии и физиотерапии, сестринского дела с курсом спортивной медицины МБУ ИНО ГНЦ ФМБЦ им. А.И. Бурназяна ФМБА России, д.м.н., профессор;
Рылова Н.В. – профессор курса спортивной медицины кафедры восстановительной медицины, курортологии и физиотерапии, сестринского дела МБУ ИНО ГНЦ ФМБЦ им. А.И. Бурназяна ФМБА России, д.м.н., профессор;
Ягодина И.И. – к.м.н., врач ЛФК и спортивной медицины научно-практического психоневрологического центра им. З.П. Соловьева.

Рецензенты:
Праскурничий Е.А. – доктор медицинских наук, профессор, проректор по научной и инновационной работе МБУ ИНО ГНЦ ФМБЦ им. А.И. Бурназяна ФМБА России;
Смоленский А.В. – доктор медицинских наук, профессор, академик РАЕН, заведующий кафедрой спортивной медицины РУС "ГЦОЛИФК".

Физическая культура, спорт, лечебная физкультура являются разделами науки «Кинезиология», которая изучает способы оздоровления организма человека, методики профилактики и лечения самых разных заболеваний. И хотя история науки о движении уходит в глубь веков, она продолжает обогащаться новыми знаниями и открытиями. Во второй половине XX века стала широко изучаться соединительная ткань, такие её структуры как фасции, сухожилия, связки. Они доказали, что фасция обладает вязко-упругими свойствами и, что особенно важно, сократимостью. Данные свойства должны учитываться при проведении коррекции патологических изменений в фасциях путем выполнения специальных физических упражнений, что повышает эффективность как лечебно-профилактических программ, так и спортивных тренировок. Учебное пособие рассчитано на студентов и ординаторов медицинских вузов, врачей, а также специалистов и научно-педагогических работников по физической культуре.

ISBN 978-5-93064-269-8

© ФГБУ ГНЦ ФМБЦ им. А.И. Бурназяна ФМБА России, 2024

СОДЕРЖАНИЕ

Введение 5

Глава 1. Взаимосвязь органов и систем 6

Глава 2. Мышечная ткань 17

Глава 3. Фасции, сухожилия, связки 23

Глава 4. Диагностика и коррекция патологических изменений в миофасции 31

4.1.Диагностика патологических изменений в мышцах 32

4.2. Коррекция патологических изменений в мышцах 43

4.2.1. Массаж и миофасциальный релиз 43

4.2.2.Физические упражнения.....51

Заключение 71

Литература 73

Приложение 75

СПИСОК СОКРАЩЕНИЙ

АМ – аутомобилизация мышц

БС – быстро сокращающиеся волокна

МС – медленно сокращающиеся волокна

МФГ – миофасциальный гипертонус

МФТЗ – миофасциальная зона

МФТТ – миофасциальная триггерная точка

ПДС – позвоночнодвигательный сегмент

ПИР – постизометрическое расслабление

ФМТ – функциональное мышечное тестирование

ВВЕДЕНИЕ

Эффективность лечебно-профилактических программ, в которых широко используется кинезиотерапия, зависит от многих причин. Адекватные физические нагрузки, правильно выбранные и выполненные физические упражнения, состояние самого опорно-двигательного аппарата имеют большое значение.

Физическая культура, спорт, лечебная физкультура являются разделами науки «Кинезиология», которая изучает способы оздоровления организма человека, методики профилактики и лечения самых разных заболеваний. И хотя история науки о движении уходит вглубь веков, она продолжает обогащаться новыми знаниями и открытиями.

Во второй половине 20 века стала широко изучаться соединительной ткань, такие её структуры как фасции, сухожилия, связки. Наибольший вклад в изучение соединительной ткани с этого периода сделали Анохин П.К., 1975; Серов В.В. Шехтер А.Б.,1981; Алексеев А.А., 1996; Афанасьев Ю.И. 2001; Levin S.M.,1981; Tomas W. Myers,1999; Schleip G.L.,2006 и др.

Научные исследования в этой области имеют большое значение для всей медицины и кинезиологии, в частности. Они доказали, что фасция обладает вязко-упругими свойствами и, что особенно важно, сократимостью. Данные свойства должны учитываться при проведении коррекции патологических изменений в фасциях путем выполнения специальных физических упражнений, что повышает эффективность как лечебно-профилактических программ, так и спортивных тренировок.

ГЛАВА I.
ВЗАИМОСВЯЗЬ ОРГАНОВ И СИСТЕМ

Человеческий организм – сложная система, в которой все органы развиваются и функционируют в тесной взаимосвязи друг с другом, создавая единое целое. Эта взаимосвязь обеспечивается нейронной, соединительнотканной и сосудистой системами, благодаря существующим функциональным рефлекторным связям, анатомическим цепями и общим биомеханическим актам.

Функциональные связи – это, по М.Р. Могендовичу, висцеромоторные, дермато-моторные, дермато-висцеральные, висцеродерматомные, висцеро-висцеральные, моторно-висцеральные, моторно-моторные рефлексы.

Теория взаимодействия функциональных систем организма доказывает, что любое заболевание – это не только местный процесс. Оно всегда сопровождается изменениями в других органах и системах и не только благодаря нервной регуляции. Большую роль в этих процессах играют соединительная и мышечная ткань. Короткие и особенно длительно существующие боль, волнение, тревога инициируют изменения тонуса скелетных мышц, которые вначале носят защитный характер, но со временем становятся патологическими. Постепенно к ним присоединяются напряжение кожи, фасций, связок. Эти явления могут сохраняться достаточно долго даже после разрешения патологической ситуации и требуют активного устранения.

Висцеро-соматические взаимоотношения, учитывая взаимосвязи различных функциональных систем организма, кроме рефлекторного взаимодействия, могут быть представлены и нерефлекторными механизмами. Патологические изменения, прежде всего, появляются в соматических и висцеральных структурах, иннервируемых одними и теми же сегментами спинного мозга. На уровне сегмента спинного мозга осуществляется обработка ноцицептивного сигнала. Афферентные сигналы, поступающие в центральную нервную систему от очага поражения, оказывают генерализованные реакции за счет нарушения нейрогуморальной регуляции. Следствием их является дестабилизация механизмов обработки сенсорных сигналов на входе в сегментарный аппарат, ирритация нейрогенных групп заднего рога спинного мозга и возбуждение сенсорных каналов кожи, мышц, фасций, связок. Вследствие этих процессов формируются зоны гипералгезии в дерматоме, миотоме, склеротоме.

Висцеро-моторные взаимовлияния при острых заболеваниях внутренних органов сопровождаются формированием интенсивного ноцицептивного афферентного потока и мышечного дефанса. Хроническая патология внутренних органов отличается минимальным ноцицептивным афферентным потоком и формированием миофасциального гипертонуса, при котором имеется локализованная болезненность различной интенсивности, местное уплотнение мышцы (особенно в тонической паравертебральной мускулатуре).

Боль и другие изменения могут сохраняться после нормализации функции внутреннего органа в результате циркуляции импульсов в системе: миофасциальный гипертонус (МФГ) → сегментарный аппарат спинного мозга → супрасегментарная структура → сегментарный аппарат → МФГ. И только разрыв этого порочного круга с помощью специальных приёмов массажа, мануальной терапии, лечебной физкультуры устранит причину боли и мышечный дисбаланс.

Формирование очагов мышечного напряжения постепенно приводит к искажению проприоцептивной импульсации с участка гипертонуса. Уменьшается объём доминирующей прежде, до заболевания проприоцептивной информации (ПЦ) и увеличивается суммарный объём интероцептивной (ИЦ) и экстероцептивной (ЭЦ) информации. Вследствие этого искажается эфферентация регулирующих структур как сегментарного аппарата спинного мозга (кольцевой коррекционный тип организации движения), так и супрасегментарных структур (программный тип организации движения) большого мозга. Затем происходит перестройка нормального двигательного стереотипа на патологический стереотип с формированием различных двигательных дефектов.

Нарушения в мышцах проявляются изменением тонуса: одни из них напрягаются, другие наоборот расслабляются, и в каждой из мышц могут формироваться очаги напряжения – миофасциальные триггерные зоны (МФТЗ) или миофасциальные триггерные точки (МФТТ). Кроме того, появляются глубокая гипералгезия и гиперестезия.

МФТТ представляют собой гиперраздражимую область в уплотнённой мышечной ткани и /или в её фасции. При пальпации эта точка болезненна, и она способна отражать боль и вегетативные проявления в определённые участки тела. Мышечное волокно становится тугим и малоподвижным, что отрицательно влияет на двигательные возможности всей мышцы.

Патологический очаг в висцеральном органе вызывает рефлекторные изменения в сегментарных мышцах (МФТТ), т.е. в мышцах, связанных с органом сегментарной иннервацией. А также МФТТ могут возникать и в отдаленных (ассоциативных) мышцах, связанных с сегментарными биомеханическими актами. Такие рефлекторно обусловленные изменения в свою очередь влияют на первичный очаг поражения или же в качестве самостоятельного, вторично возникшего патологического очага, поддерживают заболевание. Вследствие сомато-висцеральных взаимоотношений происходит отражение висцеральной боли на поверхность тела, в отдалённые мышцы. Устранение очагов напряжения в мышцах, а также в коже и соединительной ткани оказывает влияние на функциональное состояние поражённого органа.

Миофасциальные триггерные зоны в скелетных мышцах формируются вследствие нейрональных явлений, нарушения трофических влияний мотонейронов на мышечное волокно. МФТЗ вероятно сначала чаще появляются в мышцах, связанных общей сегментарной иннервацией с пострадавшим органом или относящихся к поражённому суставу, а затем – в мышцах, связанных с первыми общими анатомическими линиями и биомеханическими актами.

Если мышца содержит МФТЗ, то ее активность затормаживается. Пораженная мышца становится ригидной и слабой. Происходит не сознательное или сознательное неиспользование мышцы, следствием чего является атрофия, особенно медленно сокращающихся волокон и замещение их соединительнотканными образованиями.

Следствием перечисленных патологических изменений является боль, замыкающая порочный круг, инициируя, в свою очередь, напряжение мышц и увеличение мышечного дисбаланса с формированием патологического двигательного стереотипа и нарастанием гипокинезии. В актуальных мышцах увеличивается количество МФТЗ, устранение которых возможно с помощью массажа, физических упражнений, специальных приёмов мануальной терапии.

Диагностика МФТТ или МФТЗ включает в себя визуальный осмотр и пальпацию мышцы. Затем исследуются движение в суставе, его амплитуда и болезненность. Боль может усиливаться при преодолении сокращающейся мышцей внешнего противодействия или, наоборот, – при растягивании мышцы, имеющей очаги

напряжения. Одним из основных признаков МФТТ является отражённая боль, которая имеет определённую зону для каждой мышцы. В зоне отраженной боли могут наблюдаться вегетативные расстройства. При пальпации МФТТ ощущается строго ограниченный очаг напряжённой мышечной ткани с выраженной болезненностью его, усиливающейся при надавливании и растягивании мышцы.

При различных заболеваниях внутренних органов, опорно-двигательного аппарата, нервной системы патологические изменения наблюдаются в определенных мышечных группах или отдельных мышцах, что помогает выбрать виды физических упражнений наиболее эффективных при данном заболевании и персонифицировать программу лечения.

Так, при заболеваниях сердечно-сосудистой системы патологические изменения выявляются, прежде всего, в сегментарных мышцах (иннервация С3-5, Т1-2), а также в ассоциативных мышцах, связанных с сегментарными общими биомеханическими актами и анатомическими линиями (таблица 1).

Таблица 1.

Мышцы, в которых диагностируются патологические изменения при заболеваниях сердечно-сосудистой системы.

сегментарные мышцы (С3-5, Т1-2):	**ассоциативные мышцы**
мышцы шеи, трапециевидная, лестничные, грудино-ключично-сосцевидная, межреберные, диафрагма, поднимающая лопатку, большая и малая ромбовидные, над- и подостные, большая круглая, широкая спины, выпрямитель позвоночника (в/3), малая и большая грудные, верхняя задняя зубчатая, прямая живота, наружная косая, подвздошная, дельтовидная, пронатор, трехглавая, разгибатели л/з сустава, разгибатели пальцев, сгибатели пальцев, мелкие мышцы кисти и пальцев	большая поясничная, грушевидная, гамстринг (сгибатели коленного сустава), передняя зубчатая, большая ягодичная, поперечная живота, четырехглавая бедра, средняя ягодичная.

При заболеваниях бронхолегочной системы изменения наблюдаются в следующих сегментарных (С 3– 4, Т 3– 9) и ассоциативных мышцах (таблица 2.):

Таблица 2.

Мышцы, в которых диагностируются патологические изменения при заболеваниях бронхолегочной системы .

сегментарные мышцы (С 3-4, Т 3-9):	ассоциативные мышцы
ременная головы, мелкие мышцы затылочной обл., лестничные, грудино-ключично-сосцевидная, поднимающая лопатку, над- и подостная, трапециевидная, большая и малая ромбовидные, межреберные, диафрагма, большая грудная, мышцы спины и брюшной стенки, выпрямитель позвоночника	большая поясничная, грушевидная, гамстринг, большая ягодичная, приводящие бедро, напрягатель широкой фасции бедра, крестцовоостистая, чатырехглавая бедра

При заболеваниях органов пищеварения наиболее часто диагностируются изменения в следующих мышцах (таблица 3.).

Таблица 3.

Мышцы, в которых диагностируются патологические изменения при заболеваниях органов пищеварения.

сегментарные (D1-D9):	ассоциативные мышцы
подостная, большая круглая, выпрямляющая позвоночник, прямая мышца живота, широкая мышца спины, диафрагма, межреберные, подвздошная, грушевидная, трехглавая голени, разгибатели и сгибатели пальцев стопы, мелкие мышцы стопы	трапециевидная сгибатели лучезапястного сустава и пальцев кисти прямая мышца бедра

Заболевания суставов сопровождаются изменениями в близлежащих и отдаленных мышцах, связанных с близлежащими мышечными двигательными актами и анатомическими линиями, что позволяет начать раннюю физическую реабилитацию, включая в работу не пораженные отдаленные суставы (таблицы 4–8).

Таблица 4.

Мышцы, реагирующие на патологические изменения в голеностопном суставе

Мышцы сустава	Отдаленные (ассоциативные) мышцы
Сгибание стопы – трехглавая мышца голени, подошвенная, задняя большеберцовая, длинный сгибатель большого пальца, длинный сгибатель пальцев, длинная малоберцовая, короткая малоберцовая; *Разгибание стопы* – передняя большеберцовая, длинный разгибатель пальцев, длинный разгибатель большого пальца; *Приведение стопы* – передняя большеберцовая и задняя большеберцовая мышцы; *Отведение стопы* – короткая малоберцовая и длинная малоберцовая мышцы; *Пронация стопы* – длинная малоберцовая, короткая малоберцовая и третья малоберцовая мышцы; *Супинация стопы* – передняя большеберцовая и длинный разгибатель большого пальца.	Мышца, выпрямляющая позвоночник, сгибатели и разгибатели коленного сустава, прямая мышца живота, грудино-ключично-сосцевидная мышца, прямые и косые мышцы головы и шеи

Таблица 5.

Мышцы, реагирующие на патологические изменения в коленном суставе

Мышцы сустава	Отдаленные (ассоциативные) мышцы
Сгибание – двуглавая мышца бедра, полусухожильная, полуперепончатая, тонкая, подколенная, портняжная, икроножная (часть 3-х главой), подошвенная *Разгибание* – четырехглавая мышца бедра. *Внутренняя ротация (пронация)* – портняжная, полусухожильная, полуперепончатая, тонкая, медиальная головка икроножной, подколенная мышцы. *Наружная ротация (супинация)* – двуглавая мышца бедра, латеральная головка икроножной.	Мышца, выпрямляющая позвоночник, сгибатели и разгибатели коленного сустава, прямая мышца живота, грудино-ключично-сосцевидная мышца, прямые и косые мышцы головы и шеи

Таблица 6.

Мышцы, реагирующие на патологические изменения в тазобедренном суставе

Мышцы сустава	Отдаленные (ассоциативные) мышцы
Сгибание – подвздошно-поясничная мышца, портняжная, длинная головка 4-х главой мышцы бедра. *Разгибание. вращение, отведение бедра* – ягодичные, грушевидная, внутренняя и наружная запирательные, близнецовые, квадратная мышца бедра, напрягатель широкой фасции бедра. *Приведение* – большая, длинная, короткая приводящие, нежная, гребешковая.	Ременная мышца, большая и малая ромбовидные и наружная косая мышца живота (контрлатеральные), внутренняя косая, передняя большеберцовая, длинная малоберцовая, мышца, выпрямляющая позвоночник.

Таблица 7.

Мышцы, реагирующие на патологические изменения в плечевом суставе

Мышцы сустава	Отдаленные (ассоциативные) мышцы
Наружное вращение плеча – подостная и малая круглая мышцы. *Отведение плеча* – надостная мышца *Внутреннее вращение и приведение плеча* – подлопаточная мышца *Стабилизаторы лопатки* – ромбовидная, трапециевидная, дельтовидная мыщца.	Двуглавая мышца плеча, трехглавая мышца плеча, сгибатели и разгибатели пальцев кисти и лучезапястного сустава, мышцы, относящиеся к контрлатеральному тазобедренному суставу.

Таблица 8.

Мышцы, реагирующие на патологические изменения в локтевом суставе

Мышцы сустава	Отдаленные (ассоциативные) мышцы
Сгибание – двуглавая мышца (участвует в супинации), плечевая (короткий чистый сгибатель), плечелучевая (сгибатель при положении предплечья в нейтральном положении по ротации). *Разгибание* – трехглавая мышца. *Пронация* – круглый и квадратный пронаторы. *Супинация* – супинатор и двуглавая мышцы (при сгибании)	Малая грудная, ромбовидные, поднимающая лопатку, трапециевидная, мышцы тенара, сгибатели и разгибатели пальцев кисти и лучезапястного сустава. мышцы плечевого сустава

При разных заболеваниях, в том числе и опорно-двигательного аппарата, часто формируются мышечные синдромы. При заболеваниях суставов позвоночника диагностируются верхний и нижний перекрестные и этажный синдромы.

Верхний перекрёстный синдром характеризуется:

1. напряжением верхних фиксаторов плечевого пояса (верхняя часть трапециевидной мышцы, мышца, поднимающая лопатку, лестничные мышцы) с одной стороны, и растягиванием и снижением тонуса нижних фиксаторов плечевого пояса (нижняя часть трапециевидной мышцы и передняя зубчатая мышца) с другой стороны;
2. напряжением большой и малой грудных мышц, и растягиванием и снижением тонуса межлопаточных;
3. дисбалансом между глубокими сгибателями шеи, с одной стороны, и разгибателями (шейный отдел выпрямителя позвоночника и верхняя часть трапециевидной мышцы) – с другой.

Нижний перекрестный синдром характеризуется дисбалансом следующих парных мышечных групп и их функциональной взаимозависимости.

1. Расслабление большой ягодичной мышцы и укорочение сгибателей бедра.
2. Расслабление прямой мышцы живота и укорочение поясничной части мышцы, выпрямляющей позвоночник.
3. Расслабление средней ягодичной мышцы и укорочение мышцы, напрягающей широкую фасцию бедра, квадратной мышцы поясницы.

При наличии **этажного синдрома** наблюдается смена участков напряженных и расслабленных мышц в каудально-краниальном направлении:

1. гипертоничные сгибатели коленного сустава (ишиокруральные мышцы);
2. гипотрофичные, вялые ягодичные мышцы
3. истонченная поясничная часть разгибателей позвоночника;
4. выступающая гипертрофированная грудопоясничная часть разгибателя позвоночника;
5. вялые межлопаточные мышцы;
6. гипертрофированные, спастически сокращенные верхние фиксаторы плечевого пояса;
7. спереди выбухают расслабленные прямые мышцы живота, особенно их нижняя часть;
8. сбоку от прямых мышц живота возникает углубление, соответствующее спастически сокращенным косым мышцам живота, а латеральнее может выбухать брюшная стенка в области талии (ложная грыжа).

Информация о том, в каких мышцах могут быть патологические изменения при тех или иных заболеваниях, помогает выбрать наиболее эффективные физические упражнения для устранения их.

Мышечно-тонические синдромы могут формироваться вследствие наличия в мышцах миогенных (миофасциальных) и фасциально-связочных очагов напряжения (МФТТ).

Синдром передней лестничной мышцы.

Это односторонний синдром, характеризующийся рефлекторным напряжением передней лестничной мышцы при поражении суставов позвоночника на уровне С4-С5, С5-С6. Вследствие этого процесса и сужения пространства между I ребром и передней лестничной мышцей происходит ирритация нижнего пучка плечевого сплетения (формируется туннельный синдром). Появляется проводниковая боль в зоне иннервации локтевого нерва, т.е. по ульнарному краю предплечья и кисти. При этом кисть бледная, температура кожи снижена, ослаблена пульсация на лучевой артерии, наклон и поворот головы в противоположную сторону усиливает боль.

Синдром малой грудной мышцы (гиперабдукционный).

Рефлекторный гипертонус малой грудной мышцы сопровождается чрезмерным отведением и смещением плечевого пояса кзади, сужением ключично-реберного пространства, сдавлением подключичной части плечевого сплетения и артерии. У пациента появляются кардиалгия и туннельные нейропатии с клинической картиной: онемение и парастезии руки, ослабление пульсации, слабость мышц дистальных отделов верхней конечности.

Лопаточно-реберный синдром

Причинами лопаточно-реберного синдрома являеются патологические рефлекторные явления при поражении шейных позвоночно-двигательных сегментов (ПДС) (особенно при гипермобильности сегмента С3-С4) и ирритативные явления корешка С7. В результате увеличивается тонус мышцы, поднимающей лопатку, и/или появляются в ней МФТТ с отраженной болью в верхний внутренний угол лопатки. Развивается местный дистрофический процесс в синовиальной капсуле в месте прикрепления мышцы к лопатке. Клиническая картина характеризуется болями в области

верхнего внутреннего угла лопатки, ограничением подвиности лопатки, напряжением мышцы, поднимающей лопатку и ромбовидных мышц. Появляется хруст при движении лопатки.

Синдром грушевидной мышцы

Синдром грушевидной мышцы (её напряжение) развивается в результате дистрофических изменений позвоночника на уровне L5-S1, крестцово-подвздошного сочленения, тазобедренных суставов и воспалительных процессах в органах малого таза. Напряжение грушевидной мышцы инициирует формирование туннельного синдрома в области нижнего ягодичного отверстия, через которое проходят седалищный нерв и нижняя ягодичная артерия. В результате сдавления нерва возникает местная и проводниковая боль по всей нижней конечности (по типу «отсидел» ногу), усиливающаяся при растягивании мышцы.

Синдром мышцы, напрягающей широкую фасцию бедра

Рефлеторный гипертонус мышцы, напрягающей широкую фасцию бедра, формируется совместно с средней ягодичной мышцей при дегенеративных заболеваниях позвоночника, подвздошно-крестцового сочленения и тазобедренного сустава. У пациента появляется ощущение « вбитого гвоздя» в области крыла подвздошной кости. Боль появляется при растягивании мышцы в положении сидя нога на ногу.

Синдром подвздошно-поясничной мышцы

Синдром подвздошно-поясничной мышцы диагностируется при дегенеративных заболеваниях позвоночника, особенно на уровне L4-L5 с синдромом фиксированного гиперлордоза, при функциональных блокадах торако-люмбального перехода подвздошно-крестцового сочленения и патологических процессах в органах брюшной полости и малого таза. Напряжение поясничной мышцы в месте прикрепления её к верхним поясничным позвонкам сопровождается болями в брюшной полости, ниже паха (место прикрепления мышцы к малому вертелу бедренной кости). Ограничеваются разгибание бедра из-за болей в пояснице и паховой области, появляются онемение и парастезии на наружной поверхности бедра – невралгия Бернгарда-Рота (ущемление между пучками подвздошно-поясничной мышцы кожного бедренного нерва).

Фибромиалгический синдром или генерализованная тендомиопатия

Фибромиалгический синдром или генерализованная тендомиопатия проявляется распространенной костно-мышечной болью длительностью более 3 месяцев. При пальпации определяются специфические болезненные МФТТ, которые локализуются в мышцах плечевого пояса, шеи, поясничной области, ягодичных мышцах и голеней. МФТТ провоцируются изменениями погоды и стрессовыми ситуациями. Утренняя скованность до 30 минут, депрессия, нарушение сна, хроническая усталость, быстрая утомляемость, вегетативные расстройства постоянно беспокоят пациентов.

Особую группу первичной фибромиалгии составляют вегетативные и функциональные синдромы – синдромы раздраженной кишки, дисменорейный и женский уретральный синдромы, синдромы Рейно, задержки жидкости, гипермобильность суставов, дисфункция височно-нижнечелюстного сустава, парастезии.

Патологические мышечные изменения требуют активной коррекции с помощью приёмов мануальной терапии – постизометрической релаксации, специальных упражнений – аутомобилизация, расслабление и растягивание миофасции, массажа.

Вопросы для самоподготовки

1. *Каковы механизмы обеспечения взаимосвязи органов и систем в организме?*

2. *Роль проприоцептивной импульсации в организме.*

3. *Что такое миофасциальные триггерные точки, их диагностика, устранение?*

4. *В каких мышцах появляются МФТТ при заболеваниях и травмах?*

5. *Причины формирования мышечных синдромов, их особенности.*

ГЛАВА II.
МЫШЕЧНАЯ ТКАНЬ

Скелетная мышца – упругое образование, обладающее растяжимостью, эластичностью, сократимостью, пластичностью.

Растяжимость – свойство мышцы удлиняться под влиянием силы тяжести (нагрузки). Чем больше нагрузка, тем больше растяжимость мышцы, и которая также зависит от вида мышечных волокон. Красные волокна растягиваются больше, чем белые, мышцы с параллельными волокнами удлиняются больше, чем перистые. В условиях покоя мышцы всегда несколько растянуты, поэтому они упруго напряжены (находятся в состоянии мышечного тонуса).

Эластичность – свойство деформированного тела возвращаться к первоначальному своему состоянию после удаления силы, вызвавшей деформацию.

Пластичность – (греч.*plastikos* – годный для лепки, податливый) свойство тела деформироваться под действием механических нагрузок, сохранять приданную им длину или форму после прекращения действия внешней деформирующей силы. Чем длительнее действует большая внешняя сила, тем сильнее пластические изменения.

Пластичность мышц связана и с остаточным укорочением мышц после длительного тетанического сокращения, или контрактуры. Красные волокна, которые удерживают тело в определенном положении, обладают большей пластичностью, чем белые.

С механической точки зрения мышечная система представляет собой сложную структуру, состоящую из отдельных сегментов, связанных в единую двигательную цепь. Выделяют два вида мышц: фазические и тонические. **Фазические мышцы** предназначены для движения и для однократной физической работы**. Тонические мышцы** противодействуют гравитации и удерживают скелет в определенном положении (например, глубокие мышцы спины). Именно тонические мышцы обеспечивают стабильность позвонков, а их тонус определяет степень сжатия межпозвоночных дисков. Обычно, для удержания позы, человеку достаточно 40% (от максимума) мышечного усилия тонических мышц.

Каждая клетка мышцы состоит из множества миофибрилл – тонких нитей белка (актина и миозина), которые способны сокращаться. За счет массового сокращения миофибрилл происходит сокращение всей мышцы.

Укорочение или удлинение мышечных волокон происходит благодаря тому, что актиновые и миозиновые филаменты сближаются или удаляются друг от друга. Этот процесс сопровождается затратой энергии и влияет на развитие силы мышц.

Развитие максимальной силы мышцы происходит не при максимальном пересечении активновых и миозиновых филаментов, а при предварительном растяжении её и расстоянием между филаментами примерно 2,0 – 2,07 мкм (рис. 1). По мере дальнейшего удлинения мышцы все меньше актиновых филаментов пересекается с миозиновыми, что приводит к уменьшению силы последующего сокращения.

Увеличение силы сокращения после удлинения мышечного волокна объясняет, почему большинство движений начинается с движения в противоположном направлении. В этот момент возникает сила инерции, которая способствует созданию предварительной жесткости тканей и наполняет энергией фасциальные ткани. Высвобождение этой энергии через мгновение помогает в осуществлении целевого действия, которое теперь потребует гораздо меньшей работы мышц. Увеличение жесткости окружающих тканей позволяет мышцам сокращаться в предварительно укрепленном «мешке».

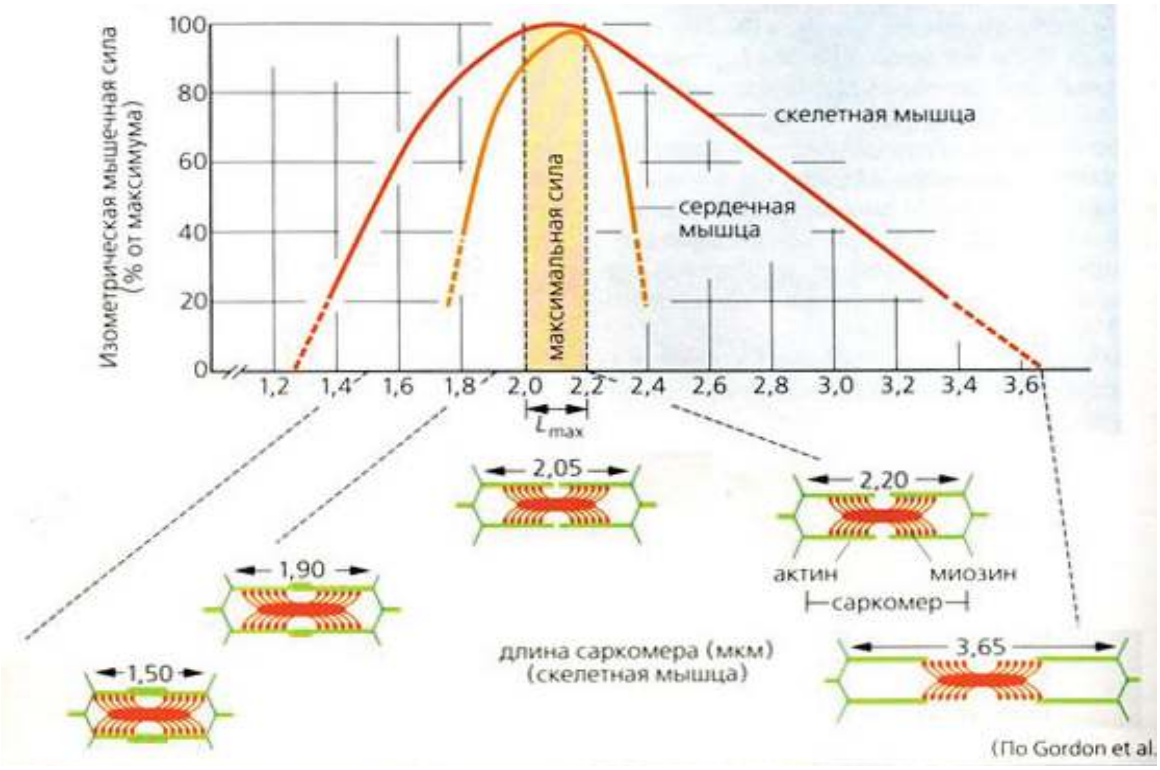

Рис. 1. Соотношение силы и длины мышцы *(по Gordon et al.)*

Более жесткий фасциальный «мешок» способствует увеличению мощности, улучшая соотношение как силы и длины, так и соотношение силы и скорости.

К основным типам мышечных волокон относятся медленно сокращающиеся (МС), или красные, и быстро сокращающиеся (БС), или белые. В МС-волокнах интенсивно протекают процессы аэробного энергообеспечения. Они способны к длительным неинтенсивным физическим нагрузкам. Чем выше процентное содержание этих волокон в мышцах, несущих основную нагрузку при выполнении упражнения, тем больше максимальная аэробная мощность организма и тем выше физическая работоспособность при продолжительной физической работе, т.е. тем более выносливость организма.

Среди БС-волокон различают два подтипа: БС-а, или тип Iа и БС-б, или тип IIб. Они отличаются механизмами энергообразования. БС-а – волокна имеют высокую анаэробную гликолитическую и аэробную способность ресинтеза АТФ (быстрые окислительные гликолитические). Они наиболее активны при выполнении работы средней интенсивности, например, при беге на 400 м. БС-б – волокна имеют только высокие анаэробные способности ресинтеза АТФ. Они включаются при выполнении кратковременных интенсивных физических нагрузок.

По тому, как мышца реагирует на раздражение, К.Левит, И.Засхе, В.Янда разделяют их на мышцы, склонные к вялости, и на мышцы, склонные к гипернапряжению (таблица 9).

Таблица 9.

Мышцы, склонные к вялоти или к гипертонусу.

мышцы, склонные к вялости	мышцы, склонные к гипертонусу
ягодичные, широкая бедра, передняя большеберцовая, малоберцовая, прямая мышца живота, нижние стабилизаторы лопатки (передняя зубчатая, средняя и нижние части трапециевидной, ромбовидные), поверхностные и глубокие сгибатели шеи, над– и подостные, дельтовидная, разгибатели пальцев кисти.	икроножная, прямая бедра, подвздошно–поясничная, напрягающая широкую фасцию бедра, ишиокруральная группа (сгибатели коленного сустава), грушевидная, часть аддукторов бедра, квадратная поясницы, разгибатели спины (поясничная часть), стернальная часть большой грудной, поднимающая лопатку, косые мышцы живота, лестничные, грудино-ключичнососцевидная, сгибатели верхней конечности.

Иннервация скелетных мышц

Влияние физических упражнений, необходимых для увеличения силы и выносливости мышц, устранения патологических изменений в них, во многом определяется особенностями иннервации миофасциальной системы.

Скелетные мышцы имеют двигательную соматическую, чувствительную соматическую и вегетативную иннервацию.

Двигательная соматическая иннервация скелетных мышц (мышечных волокон) осуществляется α – и ϒ-мотонейронами передних рогов спинного мозга и двигательных ядер черепных нервов. Мышечные волокна информируют ЦНС о длине мышцы и скорости её изменения.

Чувствительная соматическая иннервация осуществляется псевдоуниполярными нейронами чувствительных спинномозговых узлов и нейронами чувствительных ядер черепных нервов.

Вегетативная иннервация мышечных волокон осуществляется опосредовано через гладкомышечные клетки стенок кровеносных сосудов скелетных мышц, имеющих симпатическую адренергическую иннервацию.

В скелетных мышцах различают **экстрафузальные и интрафузальные мышечные волокна** (рис.2). Экстрафузальные мышечные волокна осуществляют функцию сокращения мышцы. Они получают двигательную иннервацию от α-мотонейронов передних рогов спинного мозга. Интрафузальные мышечные волокна в составе мышечных **веретён** имеют как двигательную иннервацию от ϒ-мотонейронов, так и чувствительную (афферентные волокна Ia и II типов чувствительных нейронов спинномозгового узла).

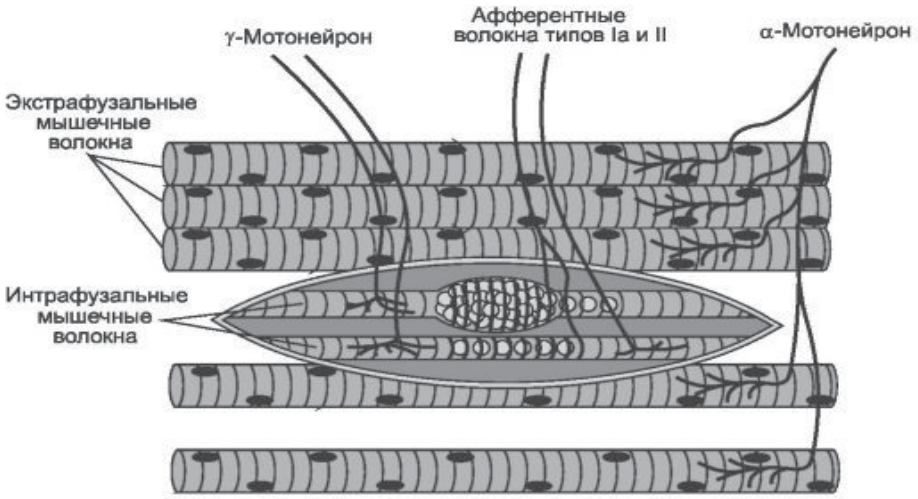

Рис. 2. Иннервация мышц. Экстрафузальные и интрафузальные мышечные волокна.

В зависимости от типа их действия на мышечные веретёна ϒ-мотонейроны подразделяются на две группы:

1-ые – динамические ϒ-мотонейроны способны возбуждать первичные окончания в период динамического действия раздражения (растяжение мышцы).

2-ые – статические ϒ-мотонейроны оказывают влияние на вторичные окончания и действуют в период статической фазы растяжения. Кроме веретен имеются и другие рецепторы.

Сухожильные органы Гольджи находятся в местах соединения мышц с их сухожилиями и в апоневрозах. Представляют собой рецепторы растяжения. Они имеют лишь афферентную иннервацию. Суставные рецепторы, расположенные в суставной капсуле и связках, передают в ЦНС информацию о величине суставного угла, скорости его изменения, участвуют в различных активных и пассивных движениях в суставах. По физиологическим критериям рецепторы разделяют на медленно и быстро адаптирующиеся. Медленно адаптирующиеся рецепторы (аппарат Гольджи, тельца Руффини) активизируются ограниченным диапазоном суставных положений и движений. Быстро адаптирующиеся рецепторы – тельца Пачини. Частота их ответов является функцией скорости движения и, возможно, ускорения.

Иннервацию мышц осуществляют 2 группы нейронов, деятельность которых имеет физиологический антагонизм. Первые ориентированы на проведение и усиление ноцицептивных сигналов (I-IV слои по Рекседу) – полимодальные или нейроны широкого динамического ряда (ШДР). На них конвергируют афференты, несущие импульсы из самых различных отделов человеческого тела. Они способны возбуждаться под влиянием разнообразных – полимодальных – сигналов и обеспечивают многократное усиление сенсорного потока.

Вторая группа клеток, расположенная по ходу ШДР нейронов в виде отдельных скоплений, называется островковыми или специфическими. На них заканчиваются толстые миелинизированные волокна. Они оказывают на клетки ШДР тормозящее влияние, а сами активируются проприоцептивными афферентами. Клиницистами (М.И.Аствацатуров, 1938) установлено, что достаточный уровень проприоцепции является необходимым условием торможения ноцицептивных сигналов. Этот принцип заложен в основу так называемого воротного контроля по R.Melzack и P.Wall (1964),

который состоит в том, что по «восходящим путям к супрасегментарным системам пропускается в первую очередь пропроцептивная импульсация, а за ней – ноцицептивная». В то же время активизируется антиноцицептивная система.

Мышечная система выполняет в организме не только функции, связанные с удержанием позы, перемещением тела и его частей в пространстве. Она участвует в осуществлении внешнего дыхания, передвижения крови по сосудам (гидрокинетическй насос). Как экстракардиальный фактор кровообращения мышцы способствуют перемещению крови при активном сокращении их и в покое, благодаря микровибрационному механизму. Огромное количество мышечных волокон, из которых состоит скелетная мышца, под действием поступающих в центральную нервную систему импульсов возбуждения постоянно быстро и асинхронно сокращаются и расслабляются. По теории Н.И. Аринчина, в основу которой положены исследования вибрационных механизмов гемодинамики М.В. Яновского, расположенные вдоль мышечных волокон капилляры подвергаются вибрационному воздействию. Под влиянием вибрации стенок капилляров кровь проталкивается от сосудов с большим давлением в сторону меньшего давления.

Вопросы для самоподготовки

1. *Опишите свойства мышечной ткани*

2. *Дайте характеристику тонических и фазических мышц*

3. *Мышечные волокна, их характеристика*

4. *Мышечное сокращение. Мышцы, склонные к вялости или склонные к гипертонусу*

5. *Иннервация мышц*

ГЛАВА III.
ФАСЦИИ, СУХОЖИЛИЯ, СВЯЗКИ

Большую роль в деятельности опорно-двигательного аппарата и организма в целом играют фасции. Мышцы и всё тело человека непосредственно под кожным покровом одето, как чехлом, плотной волокнистой соединительнотканной оболочкой – подкожной, или поверхностной фасцией. Под поверхностной лежит глубокая фасция, которая непосредственно прилегает к поверхностным скелетным мышечным группам.

«Фасция – это компонент мягких тканей системы соединительной ткани, который пронизывает тело человека, формируя непрерывную трёхмерную матрицу структурной поддержки всего тела. Она пронизывает и окружает все органы, мышцы, кости и нервные волокна, создавая уникальную среду для функционировая систем тела» (Фандли и Шлляйп, 2007) .

От внутренней поверхности глубокой фасции отходят вглубь фасциальные отростки – пласты, которые проникают между отдельными мышцами, облегают их и закрепляются на костном скелете. Окружая мышцы и отделяя, их друг от друга, фасции способствуют их изолированному сокращению. Не везде пластинчатые фасции рельефно выражены. В одних местах они плотные и хорошо видимы, в других они слабые, рыхлые и представляют лишь межмышечные перегородки.

Волокна в фасции направлены главным образом перпендикулярно длине мышцы, которая, утолщаясь при своем сокращении, не встречает препятствий со стороны своей соединительнотканной оболочки. В то же время фасции увеличивают боковое сопротивление во время мышечного сокращения и не дают мышце смещаться в сторону.

Фасция является коллоидом, т.е. веществом, которое содержит волокна, клетки и жидкость. Она, обладая вязкоупругими свойствами, способна деформироваться под нагрузкой. После снятия нагрузки она медленно возвращается обратно в исходную форму. Если нагрузка выполнима, фасция будет постепенно адаптироваться под нее соответствующим образом. Однако если нагрузка чрезмерна, она повреждается.

Упругость – это способность твёрдого материала возвращаться в исходную форму после воздействия на него внешней силы. Вязкость – это мера сопротивления жидкости течению. Материалы с

высоким уровнем вязкости редко возвращаются в свою исходную форму. Это состояние называется пластической деформацией. Исследования показали, что нагревание фасции влияет на её вязкость, делая её более жидкой и подвижной.

Внимание! Повышение температуры фасции, сухожилия является научным обоснованием того, что для профилактики повреждения сухожилий и фасций необходимо «разогревание» (повышение температуры и вязкости) тканей перед тренировкой путем выполнения специальных физических упражнений (динамические движения, расслабление, растягивание миофасции), массажа или использования теплых компрессов.

Волокнистая часть фасции, которая представляет собой строму тела и обеспечивает связь между клетками, в значительной степени состоит из коллагена. Из известных в настоящее время примерно 15 типов коллагена в фасции преимущественно содержатся I, II, III типы.

Наиболее часто встречается I тип коллагена. Он находится в коже, костях, сухожилиях, связках и фасциях. II тип коллагена – более жидкий и содержится в хрящах и межпозвоночных дисках. Оба типа коллагена предназначены для того, чтобы противостоять напряжению. Они обладают способностью к растяжению, удлиняясь на 10% от длины в покое.

Тип III содержится в коже, надкостнице, мышцах, артериях, внутренних органах, а также в клетках Шванна. Функция типа III заключается в том, чтобы обеспечивать структурную поддержку растяжимым органам, способствовать заживлению ран и служить промежуточным звеном при прикреплении сухожилия или связки к надкостнице кости, часто называемым миосухожильным соединением.

Структура коллагена (тройная спираль из цепей клеток тропоколлагена) обеспечивает фасцию и кости большим пределом прочности. Именно благодаря этим свойствам силовой тренинг оказывается полезным при остеопорозе.

Коллаген проявляет пьезоэлектрические свойства. Пьезоэлектричество – это способность некоторых органических материалов производить электрический заряд в ответ на механическое напряжение (физические нагрузки), В этом случае пьезоэлектрический сигнал тормозит действие поедающих кости остеокластов и стимулирует функцию остеобластов, повышая этим прочность кости.

В соединительнотканных структурах в меньшем количестве, чем коллаген, содержатся эластиновые волокна, которые способны растягиваться до 230% своей исходной длины и возвращаться в первоначальную форму. Эластин может разрушаться под действием солнечного света и с увеличением возраста человека.

Жидкий компонент внеклеточного матрикса (ВКМ) соединительной ткани – основное вещество. Оно представляет собой вязкую жидкостную среду, в которой осуществляется химический обмен в теле, а также происходит молекулярный обмен между кровью, лимфой и клетками тканей.

Основное вещество, состоящее из протеогликанов и воды, бесформенное, прозрачное и желеобразное. Оно может варьироваться по своей вязко-упругости от относительно податливой рыхлой соединительной ткани до более плотной. Основное вещество заполняет пространство между клетками и волокнами. Гиалуроновая кислота (гиалуронан – ГА) смазывает коллагеновые и эластиновые волокна, позволяя им скользить. Предполагается, что локальные изменения в уплотнениях фасции, совпадающие с изменениями в вязкости ГА, затрудняют скольжение нижележащих мышц и фасции, создавая симптом миофасциальной боли. Состояние фасции, её слоёв можно установить с помощью ультразвукового исследования. Langevin et al., 2011 в своих наблюдениях выявили заметное различие в способности разных фасциальных слоев скользить относительно друг друга у пациентов с болью в пояснице. Авторами было установлено, что слой грудопоясничной фасции, ближайший к коже, в среднем на 25% толще у пациентов с болью в пояснице по сравнению со здоровыми людьми.

Иннервация фасции

Фасция является самым большим сенсорным органом. Она содержит около нескольких сотен тысяч нервных окончаний, которые соединяют периферические фасциальные ткани с центральной соматической или автономной нервной системой. Чувствительные нервы, четверть которых состоят из относительно быстро проводящих миелиновых нейронов, включают рецепторы, передающие проприоцептивную информацию: тельца Пачини, Гольджи и Руффини. Эти рецепторы находятся в фасциальных тканях, либо в эпимизальной или сухожильной частях, либо во внутримышечных соединительных тканях (таблица 10).

Стимуляция рецепторов Гольджи, которые находятся в сухожи-

Таблица 10.

Обзор различных сенсорных рецепторов в фасции и мышцах, на которые можно воздействовать с помощью физических упражнений и мануальных воздействий. (Schleip, 2012)

Рецептор	Преимущественная локализация	Специфическая чувствительность
Мышечное веретено 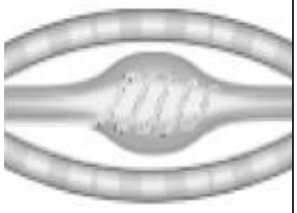	– Перимизиум – Эндомизиум – Вокруг эпимизиального конца мышечной перегородки	Быстрое неожиданное растяжение
Рецептор Гольджи 	– Мышечно-сухожильный переход – Эпимизиум – Капсулы суставов	Медленное удлинение связанных коллагеновых волокон превышающее определенный порог напряжения (может потребовать мышечного усилия)
Тельца Пачини 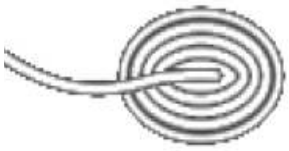	– Связки позвоночника – Внутренний слой капсул суставов	Быстрые изменения локального натяжения и / или сжатия
Тельца Руффини	– Наружный слой капсул суставов – ТМО – Глубокая фасция областей тела, подвергающихся частому растягиванию	Медленная деформация вдоль тангенциальных векторов (сдвиговая нагрузка)
Интерстициальные свободные нервные окончания	– Надкостница – Подкожная соединительная ткань (тактильные С –волокна) – Поверхностные слои поясничной фасции – Висцеральная и внутримышечная соединительная ткань	– Ноцицепция – Высокий порог механорецепции – Низкий порог механорецепции – Полимодальная восприимчивость

лиях и других фасциальных тканях, имеет свойство вызывать релаксационный ответ в тех мышечных волокнах, которые последовательно связаны с пучками стимулированных коллагеновых волокон.

Стимуляция окончаний Руффини вызывает снижение симпатического влияния. Эти рецепторы особенно чувствительны к нагрузке сдвига. Поэтому медленные, плавные, пружинящие движения предпочтительны в методиках высвобождения ткани и устранения патологических образований в виде МФТЗ.

Тельца Пачини возбуждаются при быстрых движениях, поскольку они являются быстро адаптируемыми рецепторами. Они реагируют на манипуляции с высокой скоростью и на более мягкие качающие движения.

Современные научные исследования показывают, что стимуляция механо-сенсорных интерстициальных свободных нервных окончаний, особенно с высоким механическим порогом, индуцирует изменение местного обмена жидкости посредством увеличения локальной вазодилатации, а также экструзии плазмы.

Кроме перечисленных качеств фасция обладает свойствами конрактильности. Следовательно, в ней так же, как и в мышцах могут формироваться очаги напряжения, влияющие на динамику опорно-двигательного аппарата. В некоторой степени, соединительная ткань способна модифицировать свои клеточные элементы, чтобы справиться с локально изменившимися механическими условиями, создавая более прочные связки и более плотные кости, залечивать раны, сращивать сломанные кости.

Недавние научные исследования выявили, что сами некоторые клетки, например, особый тип фиброцитов – миофибробласты – могут модифицировать себя, чтобы присоединиться к фасциальной сети, созданной ими с помощью интегринов. Эти гибридные клетки соединительной ткани не иннервируются. Они стимулируются либо определенными химическими веществами – такими как антигистамины или окситоцин, либо постоянным механическим натяжением через фасцию, с которой они связаны.

Миофибробластам требуется некоторое время, чтобы «встроиться» в подобное сокращение (примерно от двадцати минут) и до нескольких часов, чтобы расслабиться. Длительное сочетанное сокращение многочисленных миофибробластов оказывает значительное влияние на такие крупные пласты, как фасции вокруг голени, грудопоясничная фасция в нижней части спины или ладонная и подошвенная фас-

ции, где гиперактивность этих клеток, способствует возникновению фиброматоза или контрактуры Дюпюитрена

Фасции с мышечных брюшков переходят на их сухожилия, образуют фиброзные сухожильные влагалища и костно-фиброзные каналы, через которые проходят сухожилия. Эти влагалища в области некоторых суставов конечностей сильно утолщаются, перекидываются через проходящие здесь сухожилия, и образуют поперечные, или кольцевые, связки сухожилий.

Сухожилие – образование из соединительной ткани, концевая структура поперечнополосатых мышц, с помощью которой они прикрепляются к костям скелета. Основное функциональное значение сухожилий состоит в том, что, фиксируя места прикрепления мышц к костям, они способствуют передаче мышечных усилий на костные рычаги. В сухожилиях проходят кровеносные и лимфатические сосуды и нервы, проникая в сухожилия со стороны брюшка мышцы или надкостницы в месте прикрепления его к кости.

Если человек находится в состоянии гипокинезии, сухожилия теряют эластичность в результате разрушения коллагена.

Связочный аппарат

Связки представляют собой образования из плотной оформленной соединительной ткани. Они содержат большое количество эластических волокон, образующих без подразделения на пучки, целые большие тяжи или пластинки. Связочный аппарат разных суставов построен не одинаково. Одни из них, расположенные около сустава, представляют собой утолщенные места суставной сумки (например, подвздошно-бедренная связка), другие – расположены отдалённо от суставной сумки (например, крестцово-остистая и крестцово-бугорная связки), третьи расположены внутри сустава (например, крестообразные связки коленного сустава)

Функция связок – укрепление сустава. Они играют роль тормоза, ограничивающего подвижность соединяющихся костей. С помощью систематических физических упражнений можно увеличить эластичность связочного аппарата и подвижность в суставе.

Суставы классифицируются по количеству сочленяющихся поверхностей, их форме и, следовательно, по осям движений. В анатомической номенклатуре выделяются одноосные суставы (цилиндрический, блоковидный), двухосные суставы (элипсовид-

ный сустав, мыщелковый, седловидный) и многоосные суставы (шаровидный, плоский).

Полость суставов представлена хрящевой поверхностью сочленяющихся костей и синовиальной оболочкой. Она заполнена небольшим количеством синовиальной жидкости, которая тонкой пленкой покрывает все внутрисуставные поверхности.

Синовиальная оболочка образует своеобразный барьер между внутренней средой организма и полостью сустава, а продуцируемая ею синовиальная жидкость обеспечивает скольжение хрящевых поверхностей суставных концов костей и, кроме того, питает хрящ. Скольжение сухожилий в фиброзных влагалищах облегчается тем, что синовиальная оболочка, заворачиваясь вокруг сухожилия, образует замкнутое синовиальное влагалище. Определенная часть синовиальной оболочки срастется с окружаемым ею сухожилием и образует ***висцеральный*** листок, а другая часть, выстилая изнутри фиброзное влагалище, срастается с его стенкой, образуя ***париетальный*** листок.

У места перехода висцерального листка в париетальный образуется утолщение, которое именуется брыжейкой сухожилия. В толще последней расположены нервы и сосуды.

Кровоснабжение суставов

В области суставов образуется суставная сеть из ветвей проходящих мимо них артерий, благодаря которой кровь свободно притекает к суставу. Капилляры синовиальной оболочки образуют между собой множество анастомозов. Помимо этого сосудистая сеть синовиальной оболочки и суставной капсулы анастомозируют с сосудами, питающими суставные концы костей и кожу в области сустава. Количество венозных сосудов значительно превышает количество артериальных (примерно в 3 раза).

Эндотелию капилляров и мелких вен синовиальной оболочки в большей степени, чем эндотелиоцитам других сосудистых областей, присущи фагоцитарные функции. В синовиальной оболочке берут начало лимфатические капилляры.

Синовиальная оболочка имеет избирательную проницаемость. Появившиеся в крови инородные вещества в кристаллоидном и коллоидном состоянии всегда проникают в суставную полость, в то время как крупные белковые молекулы и корпускулы такой способностью не обладают. Однако воспалительный процесс в синовиальной оболочке повышает ее проницаемость

Кристаллоиды и коллоиды удаляются из полости сустава путем

диффузии по основному веществу соединительной ткани синовиальной оболочки в кровеносные сосуды. Протеины, грубодисперсные коллоиды клетки выводятся из суставной полости по лимфатическим сосудам.

Движение в суставе способствует восстановлению и поддержанию равновесия между образованием и абсорбцией синовиальной жидкости, что важно для питания сустава, для удаления продуктов распада и токсических веществ, а также для предупреждения образования спаек в рубцовой ткани.

Вопросы для самоподготовки

1. *Что такое фасция с анатомической и физиологической точки зрения?*

2. *Морфологическое и химическое строение фасции. Свойства фасций.*

3. *Иннервация фасций*

4. *Роль связок и сухожилий в организме*

5. *Кровоснабжение соединительнотканных структур, влияние на него движений*

ГЛАВА 4.
ДИАГНОСТИКА И КОРРЕКЦИЯ ПАТОЛОГИЧЕСКИХ ИЗМЕНЕНИЙ В МИОФАСЦИИ

Современные научные исследования позволяют проводить диагностику и находить методы лечения патологических изменений в мышцах, фасциях, которые формируются в результате травм и заболеваний опорно-двигательного аппарат, внутренних органов, нервной системы. Базовые знания по нормальной и функциональной (динамической) анатомии, физиологии, клиническим дисциплинам необходимы специалистам по лечебной физкультуре и спортивной медицине для осуществления лечебно-реабилитационных и профилактических мероприятий, касающихся больных и здоровых людей, в том числе и спортсменов. Выбор специальных физических упражнений, способы и методы их выполнения, дозирования нагрузки лежат в основе успешного восстановления здоровья и эффективности спортивных тренировок.

При назначении лечебной физкультуры, необходимо иметь информацию не только о заболеваниях пациента, особенностях патоморфологических и физиологических изменений, характерных для основного и сопутствующих заболеваний, наличии мышечного дисбаланса. Наследственность, возраст, пол, социальные условия и изменения в организме, формирующиеся под действием физических тренировок, являются факторами, определяющими физические возможности конкретного человека

Коррекция патологических изменений в миофасциальных структурах с помощью физических упражнений и массажа положительно влияет на течение патологического процесса и функции соответствующих внутренних органов.

4.1. Диагностика патологических изменений в мышцах

Пальпаторное исследование мышц проводится с помощью глубокой скользящей пальпации всей мышцы и пальпации очагов гипертонуса с постепенным погружением в ткань и скольжением. Глубокая скользящая пальпация проводится поперек волокна мышцы. При этом появление ощущения напряжения, неоднородности структуры, болезненности, уплотнения мышцы указывает на наличие патологических изменений в ней.

Пальпаторное исследование мышц позволяет выявить в них миофасциальные триггерные точки (МФТТ).

Альгометрия. Метод **альгометрии** заключается в количественном измерении субъективного отчета о **боли** при предъявлении нарастающих по интенсивности **болевых** стимулов. Существуют различные типы **альгометров**, среди которых механический тип является наиболее распространенным. Исследователь с помощью **альгометра** (прибор в виде металлического стержня с пружиной и датчиком) надавливает на определенные точки тела. Сила давления отражается цифровым индикатором. При ощущении нестерпимой **боли** пациент нажатием на специальную кнопку фиксирует цифровое значение, соответствующее силе механического давления, при котором возникла **боль**.

Функциональный мышечный тест является одним из методов исследования мышечной системы. Он составлен из тестов, предложенных для обследования пациентов с неврологическими, ортопедическими нарушениями, заболеваниями внутренних органов и объединён в единый комплекс исследования – функциональное мышечное тестирование (ФМТ), в котором определены исходные положения для проведения каждого теста и унифицирована величина прикладываемого исследователем сопротивления.

ФМТ является методом, позволяющим выявить изменения функций мышц (растяжимость, силу, выносливость) путем выполнения строго определенных движений. Тестирование целесообразно проводить после визуального исследования поз пациента сидя, стоя, ходьбы, осмотра и пальпации мышц туловища, конечностей, позвоночника и суставов. При этом определяются триггерные точки и участки гипертонуса, оценивается вид и степень выраженности мышечного дисбаланса, а также дефекты моторного стереотипа.

При проведении функционального мышечного тестирования необходимо соблюдать следующие правила:

1. Строго определенное, всегда одинаковое исходное положение для оценки данной мышечной группы, по возможности исключающее выполнение уступающей работы при исследовании растяжимости мышц.
2. При каждом исследовании – одинаковые скорость и направление движения.
3. Фиксация неподвижного сегмента для исключения заместительных синкинезий. Вид фиксации зависит от исследуемой группы мышц.

Тестирование мышц рекомендуется проводить до начала занятий лечебной физкультурой, во время лечения при переводе с одного период на другой и после окончания курса лечения.

Ниже приводятся тесты в последовательности, удобной для пациента и позволяющей ему без лишних движений переходить из одного положения в другое. Суммарная оценка всех тестов в норме равна 0 баллов.

Результаты теста необходимо заносить в индивидуальную карту в виде таблицы. Оценка указывается для обеих сторон, и затем баллы суммируются (максимальная оценка). Все тесты для облегчения их понимания описаны для мышц либо одной левой стороны (то же проделывается для мышц правой стороны), либо мышц обеих сторон при одновременном исследовании их.

ФМТ имеет не только диагностическое, но и прикладное значение: с его помощью легко выбрать наиболее полезные для данного пациента упражнения. Кроме того, сама процедура тестирования и анализ состояния мышечной системы вместе с пациентом настраивает его на выполнение соответствующих упражнений с целью устранения имеющихся нарушений, т.е. является мотивацией для занятий лечебной физкультурой.

Используя ФМТ, исследуются мышцы (таблица 11), в которых наиболее часто появляются патологические изменения при различных заболеваниях внутренних органов и опорно-двигательного аппарата.

В положении стоя исследуются следующие мышцы:

- квадратная мышца поясницы – исследуется её растяжимость,
- трехглавая мышца голени – исследуется её растяжимость,
- мышца, выпрямляющая позвоночник – исследуется её растяжимость,

- ягодичные мышцы – исследуется её сила,
- дельтовидная мышца – исследуется её сила.

В положении сидя на стуле исследуются следующие мышцы:

- мышца, выпрямляющая позвоночник – исследуется её растяжимость,
- нижняя косая мышца головы – растяжимость,
- грудино-ключично-сосцевидная мышца – растяжимость,
- лестничные мышцы – растяжимость,
- ременная мышца – растяжимость,
- большая круглая мышца – растяжимость,
- 4-х главая мышца бедра – сила,
- прямая мышца бедра – растяжимость,
- большая ягодичная мышца – сила,
- грушевидная мышца – растяжимость,
- мышца, выпрямляющая позвоночник – сила,
- ромбовидные мышцы, средняя часть трапециевидная – сила,
- трапециевидная (средняя и нижняя порции),
  передняя зубчатая – сила,
- широчайшая мышца спины – сила.

В положении на боку исследуются следующие мышцы:

- средняя ягодичная мышца – сила.

В колено-кистевом положении:

- передняя зубчатая мышца – сила.

В положении лежа на спине:

- трапециевидная (верхняя порция), ременная, выпрямляющая позвоночник, мышца, поднимающая лопатку – растяжимость,
- грудино-ключично-сосцевидная мышца – сила,
- глубокие сгибатели шейного отдела позвоночника – растяжимость,
- трапециевидная (верхняя порция) – растяжимость,
- приводящие мышцы бедра – растяжимость,
- связки таза lig. sacrotuberale, lig. sacrospinale, lig. iliolumbale – растяжимость,
- мышца, напрягающая широкую фасцию бедра – растяжимость,
- подвздошно-поясничная мышца – растяжимость,
- трехглавая мышца голени – растяжимость,
- двуглавая, полусухожильная, полуперепончатая мышцы – растяжимость,
- мышцы, поднимающие нижнюю челюсть – растяжимость.

Таблица 11.

Мышечный функциональный тест

№ п/п	Исследуемая мышца, ее растяжимость или сила. Выполнение теста	Оценка в баллах	Макс. балл
	Исходное положение стоя		
1	Квадратная мышца поясницы. Исследуется растяжимость. Пациент выполняет наклон вправо со скольжением руки вдоль туловища. Измеряется расстояние между положением конца среднего пальца в исходном положении и при наклоне. (Движение должно выполняться строго во фронтальной плоскости).	0 - 15 см и более 1 – менее 15 см.	2
2	Трехглавая мышца голени Растяжимость Ноги вместе. Глубокое приседание, придерживаясь слегка руками за опору перед собой.	0 – пятка не отрывается. 1 – пятка отрывается	2
3	Мышца, выпрямляющая позвоночник Растяжимость *Поясничный отдел:* Врач с помощью сантиметровой ленты отмеряет 10 см вверх от остистого отростка второго поясничного позвонка (точка X). Наклон вперед, последовательно включая в движение шейный, грудной и поясничный отделы. Таз назад не отклонять! *Грудной отдел:* Врач отмеряет 30 см вниз от остистого отростка первого грудного позвонка (точка X). Наклон вперед, последовательно включая в движение шейный, грудной и поясничные отделы.	0 - расстояние от остистого отростка L2 до точки X увеличивается до 14 см. 1 - прирост менее 3,5 см 0 - расстояние от остистого отростка T1 до точки X увеличивается до 34 см. 1 - прирост менее 3,5 см.	1 1
4	Большая и средняя ягодичные мышцы. Сила Пациент приподнимает согнутую в коленном и тазобедренном суставах правую ногу. Врач стоит за спиной пациента и наблюдает за положением суставов опорной ноги, гребней подвздошных костей, надплечий, за изменением изгибов позвоночника.	0 - суставы опорной (левой) ноги расположены на одной вертикали, гребни подвздошных костей и надплечья остаются на прежнем уровне, не происходит сколиозирования. 1 - таз отклоняется влево, правый гребень подвздошной кости и левое надплечье поднимаются, позвоночник сколиозируется	2

Таблица 11 (продолжение).

Мышечный функциональный тест

№ п/п	Исследуемая мышца, ее растяжимость или сила. Выполнение теста	Оценка в баллах	Макс. балл
	Исходное положение стоя		
5	Дельтовидная мышца (с надостной) Сила Выполнить отведение прямой и пронированной левой руки (движение выполняется строго во фронтальной плоскости). Врач оказывает сопротивление движению в 5кг	0 – отведение до 90 °, оказание сопротивлению в 5 кг 1 – удержание 20 сек 2 – отведение менее 90°	2
	Исходное положение сидя		
6	Мышца, выпрямляющая позвоночник Растяжимость Пациент сгибает последовательно шейный и грудной отделы позвоночника, голова − к коленям.	0 - расстояние между лбом и коленями 15см и менее. 1 - расстояние 16 −25 см. 2 - расстояние 26 см и более	2
7	Нижняя косая мышца головы Растяжимость ИПП сидя, шейный отдел максимально согнут (подбородок касается груди). ИПВ стоит за спиной пациента, фиксирует своим телом грудной отдел позвоночника. Левая рука на темени пациента, препятствует наклону головы в сторону. Правая - прижимает подбородок к груди. Повернуть голову вправо.	0 - поворот на 25 ° − 30° 1 - поворот менее 25°.	2
8	Грудино-ключично-сосцевидная мышца Растяжимость ИПП - левой рукой придерживается за передний край сидения. ИПВ стоя за спиной пациента, правая рука на темени, левая под подбородком пациента. Наклонить голову вправо и одновременно повернуть голову влево (в сторону тестируемой мышцы).	0 - поворот на 10° и более 1 - поворот на 9° и менее	2
9	Лестничная мышца Растяжимость Пациент кладет подбородок в левую надключичную ямку, делая при этом глубокий вдох. Врач в это время пальпирует пульс.	0 - нет неприятных ощущений, пульс одинакового наполнения на обеих руках. 1 - боль в грудной клетке, у внутреннего края лопатки, в межлопаточной области, по тыльной поверхности руки до 1-2 пальца.	2

Таблица 11 (продолжение).

Мышечный функциональный тест

№ п/п	Исследуемая мышца, ее растяжимость или сила. Выполнение теста	Оценка в баллах	Макс. балл
	Исходное положение сидя		
10	Ременная мышца Растяжимость ИПП сидя, прислонившись к спинке стула, шейный отдел в среднем положении (подбородок параллельно полу). ИПВ стоя за спиной пациента. Правая рука на темени, левая под подбородком пациента. Повернуть голову вправо (Не допускать наклона в сторону).	0 - поворот головы на 70° − 80°. 1 - поворот головы на 69° и менее.	2
11	Большая круглая мышца Растяжимость Пациент заводит руку за голову и пальцами пытается дотянуться до угла рта.	0 - расстояние до угла рта 5 см и менее. 1 - расстояние более 5 см.	2
12	4-х главая мышца бедра Сила ИПП сидя, разогнуть ногу: а) удержать б) оказать сопротивление 10кг	0 - удерживает 20 с и оказывает сопротивление. 1 - удерживает 20с, но не сопротивляется. 2 - удерживает менее 20 с.	4
	Исходное положение лежа на животе		
13	Прямая мышца бедра Растяжимость Согнуть ногу в коленном суставе, пятка к ягодице	0 - пятка касается ягодицы. 1 - расстояние между ягодицей и пяткой менее 5 см. 2 – расстояние более 5 см. 3 - нога сгибается в тазобедренном суставе.	6
14	Большая ягодичная мышца. Сила Лежа на животе, согнутую в коленном суставе ногу разогнуть в тазобедренном: а) удержать, б) удержать с сопротивлением в 10 кг.	0 - тест выполняется. 1 - удерживает 20 с, но не сопротивляется. 2 - не удерживает ногу.	4

Таблица 11 (продолжение).

Мышечный функциональный тест

№ п/п	Исследуемая мышца, ее растяжимость или сила. Выполнение теста	Оценка в баллах	Макс. балл
	Исходное положение лежа на животе		
15	Грушевидная мышца Растяжимость Коленный сустав согнут под углом 90 гр.	0 - отведение голени более 40°. 1 - отведение менее 40°.	2
16	Мышца, выпрямляющая позвоночник Сила ИПП лежа на животе, руки вдоль тела, разогнуть шейный и грудной отделы позвоночника: а) удержать, б) удержать с сопротивлением в 10 кг , приложенное в области шейно-грудного перехода).	0 - тест выполняется. 1 - удерживает позу 15 сек, не сопротивляется. 2 - удерживает менее 15 сек.	2
17	Ромбовидные, средняя порция трапециевидной мышцы Сила ИПП лежа на животе. Исследователь скрестоно накладывает ладони на межлопаточную область, упираясь во внутренние края лопаток. Пациент сводит лопатки.	0 - лопатки смещаются под ладони. 1 - лопатки «наезжают» на кисти врача.	2
18	Трапециевидная (средняя и нижняя порции), передняя зубчатая Сила ИПВ − рука исследователя фиксирует лопатку снизу и оказывает сопротивление при опускании лопатки пациентом.	0 - лопатка смещается под кисть врача. 1 - лопатка «наезжает» на кисть.	2
19	Широчайшая мышца спины Сила Руки вдоль туловища, пациент разгибает прямую руку в плечевом суставе. ИПВ - оказывает сопротивление в 10 кг на нижнюю треть плеча.	0 - оказывает сопротивление. 1 – не сопротивляется	2
	Исходное положение лежа на боку		
20	Средняя ягодичная мышца Сила Нога отведена в сторону.	0 - нога ротирована внутрь. 1 - при слабости мышцы нога ротирована наружу	2
	Исходное положение колено-кистевое		
21	Передняя зубчатая мышца Сила Руки ротированы внутрь. Выполняется отжимание.	0 - при отжимании лопатки прижаты к туловищу. 1 - при мышечной слабости приподнимается медиальный край лопатки.	2

Таблица 11 (продолжение).

Мышечный функциональный тест

№ п/п	Исследуемая мышца, ее растяжимость или сила. Выполнение теста	Оценка в баллах	Макс. балл
	Исходное положение лежа на спине		
22	Верхние порции трапециевидных, ременные мышцы, выпрямители позвоночника, мышцы, поднимающие лопатки. Растяжимость Пациент прижимает подбородок к грудине.	0 - тест выполняется. 1 - подбородок касается грудины, но приподнимаются надплечья. 2 - тест не выполняется.	2
23	Грудино-ключично-сосцевидные мышцы Сила Выполняет движение головой вперед в сагиттальной плоскости - «кив» (движение в Со - С1). ИПВ - оказывает сопротивление силой в 5 кг, надавливая одной рукой на лоб и фиксируя грудную клетку другой рукой	0 - тест выполняется. 1 - не оказывает сопротивления.	1
24	Глубокие сгибатели шейного отдела позвоночника. Сила Дугообразно сгибается шейный отдел позвоночника, подбородок направляется к середине шеи, преодолевая сопротивление.	0 - тест выполняется. 1 - не оказывает сопротивления.	1
25	Трапециевидная мышца (верхняя порция) Растяжимость Врач одной рукой фиксирует надплечье у места прикрепления дельтовидной мышцы, другой – наклоняет голову пациента в противоположную сторону.	0 - наклон 30° и более. 1 - наклон менее 30°.	2
26	Мышца, поднимающая лопатку Растяжимость Левая рука пациента под ягодицей. Исследователь наклоняет вперед и поворачивает голову в противоположную сторону.	0 - сгибание и поворот более 10° 1 - ограничение движения и боль у внутреннего угла лопатки.	2
27	Большая (БГМ) и малая грудные мышцы Растяжимость Пациент лежит у края кушетки с исследуемой стороны. 1)Для исследования ключичной части -БГМ рука отведена на 45-60 °, 2)для грудинной – 80-90 °; 3) для абдоминальной части и малой грудной мышцы – 130-135 °. Исследователь рукой фиксирует грудную клетку в области БГМ, другой, сцепив свои пальцы с пальцами пациента в замок, отводит руку назад под исходным углом	0 - растяжение мышцы безболезненно 1 - растяжение болезненно. (Исследуется каждая часть мышцы).	6

Таблица 11 (продолжение).

Мышечный функциональный тест

№ п/п	Исследуемая мышца, ее растяжимость или сила. Выполнение теста	Оценка в баллах	Макс. балл
	Исходное положение лежа на спине		
28	Подостная мышца Растяжимость Рука, согнутая в локтевом суставе отведена на 90 °, предплечье − перпендикулярно кушетке.	0 - рука кладется на кушетку ладонью 1 - расстояние между ладонью и кушеткой более 15 см.	2
29	Подлопаточная мышца Растяжимость Рука, согнутая в локтевом суставе отведена на 90 °, предплечье − перпендикулярно кушетке	0 - рука кладется на кушетку ладонью вверх. 1 - расстояние между кушеткой и кистью более 15 см.	2
30	Прямые мышцы живота Сила Пациент приподнимает голову и надплечья, не опираясь руками о кушетку. Исследователь оказывает сопротивление силой 10 кг одной рукой давлением на лоб пациента, другой рукой фиксирует брюшную стенку.	0 - тест выполняется. 1 - не оказывает сопротивления. 2 - не удерживает позу.	2
31	Косые мышцы живота (вместе с прямыми) Сила ИПП лежа на спине, ноги согнуты в коленных и тазобедренных суставах, стопы опорно, кисти соединены в «замок» на затылке. Сесть из этого положения, одновременно поворачивая верхнюю часть туловища вправо (не отрывать стопы от опоры).	0 - тест выполняется. 1 - садится с вытянутыми вперед руками. 2 - садится с махом руками или с отрыванием стоп. 3 - тест не выполняется	6
32	Приводящие мышцы бедра Растяжимость Пациент отводит прямую ногу.	0 - отведение от средней линии 25 см и более. 1 - отведение на 24 см и менее.	2
33	Связки таза: а) ligamentum sacrotuberale, б) ligamentum sacrospinale, в)ligamentum iliolumbale. Растяжимость Врач максимально сгибает левую ногу пациента в коленном и тазобедренном суставах и последовательно приближает колено к а) левому плечу б) правому плечу, в) правому тазобедренному суставу.	0 - движение не ограничено, безболезненно 1 - боль в крестцовой или ягодичной областях. (Исследуются по три движения каждой ногой).	6

Таблица 11 (продолжение).

Мышечный функциональный тест

№ п/п	Исследуемая мышца, ее растяжимость или сила. Выполнение теста	Оценка в баллах	Макс. балл
	Исходное положение лежа на спине		
34	Мышца, напрягающая широкую фасцию бедра Растяжимость Исследуемая нога прямая. Другая, согнутая в коленном и тазобедренном суставах, опирается стопой с наружной стороны исследуемой ноги около коленного сустава. Исследователь одной рукой приводит прямую ногу за нижнюю треть голени, другой −фиксирует колено согнутой ноги.	0 - движение не ограничено, безболезненное 1 - движение ограничено, болезненное.	2
35	Подвздошно-поясничная мышца Растяжимость Таз на уровне края ножного конца кушетки. Исследуемая прямая нога свешена с кушетки, другая - согнута в коленном и тазобедренном суставах. Пациент руками подтягивает колено к груди.	0 - при подтягивании одной ноги к грудной клетке другая нога остается в прежнем положении. 1 - при подтягивании ноги к грудной клетке другая нога приподнимается.	2
36	Трехглавая мышца голени Растяжимость Исследователь удерживает ногу пациента на весу (ладонь под нижней третью бедра), другой рукой разгибает голеностопный сустав.	0 - нет боли. 1 - движение ограничено, болезненное, чувство натяжения трехглавой мышцы.	2
37	Двуглавая, полусухожильная, полупе-репончатая мышцы (ишиокруральная группа) Растяжимость Одна нога согнута в коленном и тазобедренном суставах, опорно; другая прямая. Исследователь сгибает прямую ногу в тазобедренном суставе.	0 - движение свободное, без ощущения натяжения мышц. 1 - появление ощущения напряжения по задней поверхности бедра и в подколенной ямке при сгибании в тазобедренном суставе менее 80°	2
38	Мышцы, поднимающие нижнюю челюсть Растяжимость Пациент широко открывает рот. В норме между верхними и нижними резцами должны входить проксимальные межфаланговые суставы согнутых 2-4 пальцев кисти	0 – входят межфаланговые суставы 1 –не входят	1

Суммарная оценка = 0 баллов
При патологии оценка = 95 баллов и менее

Миофасциальный тест имеет не только диагностическое, но и прикладное значение: с его помощью легко выбрать наиболее полезные для данного пациента упражнения. Кроме того, сама

процедура тестирования и анализ состояния мышечной системы вместе с пациентом настраивает его на выполнение соответствующих упражнений с целью устранения имеющихся нарушений, т.е. является мотивацией для занятий лечебной физкультурой.

На основании полученных с помощью ФМТ сведений о состоянии мышцы рекомендуются пациенту соответствующие физические упражнения. Для устранения МФТТ наиболее эффективными являются постизометрическая релаксация мышц (ПИР) или аутомобилизация мышц (АМ), выполняемая в отличии от ПИР самим пациентом.

Постизометрическая релаксация мышц проводится сначала с помощью врача или инструктора, а затем больной выполняет ее сам (аутомобилизация), соблюдая следующие требования:

1) Преднапряжение − пассивное растяжение мышцы до упругого барьера.
2) Изометрическое напряжение мышцы (группы мышц) во время вдоха в течение 5-8 сек − для мышц плечевого пояса, шеи, рук (взор вверх или в сторону напряжения) и в течение 8-12 сек − для мышц туловища, тазового пояса и ног.
3) Расслабление и пассивное растяжение мышцы (группы мышц) до барьера во время выдоха в течение того же времени.

Упражнения повторяется от 3 до 5-8 раз.

Во время занятий с больными, прежде всего, выполняются движения, расслабляющие и растягивающие напряженные мышцы, а затем тренирующие силу ослабленных мышц.

Изометрическое напряжение требует участия всей мышцы (рекрутирование волокон). Мышца с миофасцикулярным гипертонусом способна реализовать это напряжение только за счет своей ненапряженной части. Поскольку при этом длина мышцы не изменяется, функционально активная часть ее при сокращении растягивает пассивный участок гипертонуса. Последующее пассивное растяжение всей мышцы до максимально возможной длины способствует уменьшению очага гипертонуса. Повторное выполнение изометрического напряжения в условиях зафиксированной длины мышцы усиливает растягивающее влияние на зону гипертонуса (МФТТ).

Таким образом, ПИР и АМ оказывают многостороннее действие на нейромоторную систему регуляции тонуса поперечнополосатой мышцы: способствуют нормализации проприоцептивной импульсации, устанавливают физиологическое соотношение между проприоцептивной и другими видами афферентации.

4.2. Коррекция патологических изменений в мышцах и фасциях

Выполняя те или иные приемы коррекции, врач должен знать о том, что любая ткань обладает определенной возможностью и степенью растяжения (Рис 3). Существует активный барьер (1) – растяжение без усилий, упругий барьер (2), когда прикладываются усилия, чтобы максимально, но безболезненно растянуть ткань, и наконец, жесткий барьер (3) – растягивание тканей с усиливающейся болезненностью и микротравматизацией. Все приемы коррекции МФТТ проводятся в пределах активного и упругого барьера.

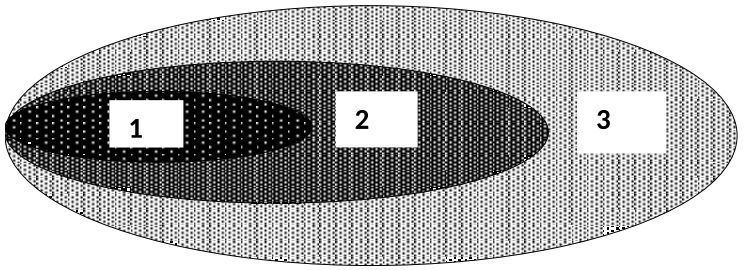

Рис. 3. Растяжимость тканей
1. активный барьер; 2. упругий барьер; 3. жесткий барьер.

4.2.1. Массаж и миофасциальный релиз.

После проведения лечебного массажа актуальной области с использованием приёмов по общепринятой схеме выполняются специальные приёмы воздействия на фасции (таблица 12) или на очаги мышечного гипертонуса:

1. Растягивание фасции может быть выполнено обеими руками в противоположных направлениях или с фиксацией тканей одной рукой и растягиванием их другой рукой. Например, при растягивании ягодичной фасции с одной стороны массажист фиксирует мягкие ткани пояснично-тазового перехода пациента с актуальной стороны ульнарным краем одной кисти (пальцы направлены перпендикулярно к позвоночнику). Другая кисть фиксирует ягодицу. Первая рука массажиста прижимает ткани к гребню подвздошной кости, другая смещает мягкие ткани ягодицы каудально-вентрально до барьера. Ягодичная фасция растягивается, таким образом, в продольном направлении. Расслабление фасции туловища (поясничной, задней и латеральной грудной) можно выполнить с использованием движений пациента руками и ногами. Манипуляция проводится следующим

образом: а) ткани растягиваются в противоположных направлениях; б) массажист удерживает их в достигнутом положении, а пациент, вдыхая, потягивается рукой вверх и ногой вниз; в) пациент выдыхает, расслабляется, а массажист в этот момент растягивает еще более ткани. Прием повторяется 3-4 раза.

2. Накатывание на большой палец. Производится накатывание кожи с подкожно-жировой тканью на большой палец. Выполняется одной или обеими руками.
3. Разминание поперечное: кисти обеих рук расположены поперек мышцы. Одна кисть захватывает мышцу, приподнимает, оттягивает в сторону и плавно передает другой руке. Так поочередно захватывая, а затем, отпуская мышцу, руки продвигаются в проксимальном направлении (т.е. по току лимфы и венозной крови).
4. Разминание продольное: кисти располагаются вдоль мышечных волокон по обе стороны мышцы, затем поочередно, захватывая и отпуская мышцу, руки продвигаются проксимально.
5. Полукружное разминание. Этот прием используется для разминания плоских мышц. Ладонная поверхность одной кисти располагается на мышце. При этом большой палец максимально отводится в сторону и является опорой, а остальные пальцы отводятся в другую сторону и располагаются за краем мышцы, отступя от него на 1,5-2 см. Затем II-V пальцы, сгибаясь в межфаланговых суставах и натягивая кожу. Далее они приближаются к наружному краю мышцы, слегка сдвигают его внутрь (на себя) и вниз. Рисунок движения пальцев напоминает запятую. При этом другая рука устанавливается чуть выше и поперек мышцы, придавливая ее.
6. Надавливание. Выполняется стабильное или линейное надавливание на мышцу подушечками пальцев или тыльной поверхностью основных фаланг пальцев, сжатых в кулак. Сдвигание мышцы выполняется ладонной поверхностью концевых фаланг прямых и плотно сомкнутых III и IV пальцев, прижатых к коже под <35–40 и медленно продвигающихся вдоль мышцы, растягивая ее.

7. Сверление – круговое стабильное движение одним или двумя пальцами (подушечками) с постепенным погружением вглубь тканей, а затем таким же медленным с постепенным уменьшением интенсивности давления выходом из тканей.

Таблица 12.

Техника выполнения релаксации фасции

Техника выполнения релаксации ягодичной фасции

Релаксация ягодичной фасции с одной стороны	
ИПП	- лежа на животе, стопы свисают за край кушетки, голова повернута в сторону укороченной фасции, рука с этой же стороны вытянута вверх.
ИПМ	- стоит сбоку, со стороны укороченной ягодичной фасции, лицом к ногам пациента. Ульнарным краем одной кисти (пальцы направлены перпендикулярно ПОП) фиксируются мягкие ткани пояснично-тазового перехода пациента с актуальной стороны. Другая кисть фиксирует ягодицу.
техника	* Первая рука массажиста прижимает ткани к гребню подвздошной кости, другая смещает мягкие ткани ягодицы каудально-вентрально до барьера, растягивая, таким образом, ягодичную фасцию в продольном направлении. * Удерживание созданного преднапряжения в течение 5-7 сек. во время вдоха пациента. Одновременно пациент максимально вытягивает руку вверх и разгибает стопу, что способствует еще большему растяжению фасции. * Расслабление, выдох. Массажист увеличивает смещение мягких тканей в каудо-вентральном направлении, растягивая укороченную ягодичную фасцию, и следует за расслаблением до нового барьера. Прием выполняется 3-5 раз.
Релаксация ягодичной фасции с обеих сторон	
ИПП	- лежа на животе, стопы свисают за край кушетки, голова повернута в сторону преимущественно укороченной ягодичной фасции, руки вытянуты вверх.
ИПМ	- стоит сбоку, лицом к ногам пациента. Кисти на ягодицах.
техника	* Мягкие ткани ягодиц массажист смещает в каудо-вентральном направлении до барьера * Массажист во время вдоха пациента удерживает созданное преднапряжение в течение 5-7 сек., а пациент в это время вытягивает вверх руки и разгибает стопы. * Расслабление, выдох. Массажист смещает ткани в каудо-вентральном направлении, растягивая укороченную фасцию и следуя за расслаблением до нового барьера. Прием выполняется 3-5 раз.
Техника выполнения релаксации поясничной фасции	
Релаксация поясничной фасции с одной стороны	
ИПП	- лежа на животе, стопы свисают за край кушетки, рука с актуальной стороны поднята вверх, голова повернута в сторону укороченной фасции.
ИПМ	-стоит сбоку, лицом к изголовью. Ульнарным краем одной кисти (пальцы направлены перпендикулярно ПОП) массажист фиксирует мягкие ткани тазово-поясничной области пациента с актуальной стороны, прижимая их к гребню подвздошной кости. Кистью другой руки массажист фиксирует паравертебральные ткани на уровне грудопоясничного перехода
техника	* Массажист смещает ткани кранио-вентрально до барьера. * Удержание во время вдоха пациента достигнутого состояния преднапряжения в течение 5-7 сек, пациент в это время вытягивает руку вверх и разгибает одноименную стопу. * Выдох, релаксация. Массажист вытягивает мягкие ткани в кранио-вентральном направлении, следуя за расслаблением, до нового барьера. Прием повторяется 3-5 раз.

Релаксация поясничной фасции с обеих сторон	
ИПП	- лежа на животе, стопы свисают за край кушетки, голова повернута в сторону преимущественно укороченной поясничной фасции, руки подняты вверх
ИПМ	- стоит сбоку, лицом к изголовью. Кистями скрещенных рук массажист фиксирует паравертебральные мягкие ткани поясничной области (кисти перпендикулярны ПОП)
техника	* Смещение тканей латеро-вентрально до барьера, растягивая поясничную фасцию в поперечном направлении. * Вдох. Пациент вытягивает руки вверх и одновременно разгибает стопы. Массажист удерживает созданное преднапряжение 5-7 сек. * Выдох, расслабление. Массажист растягивает ткани в латеро-вентральном направлении до нового барьера, следуя за расслаблением. Прием повторяется 3-5 раз.
Техника выполнения релаксации дорсальной грудной фасции	
Релаксация дорсальной грудной фасции с одной стороны	
ИПП	-лежа на животе, стопы свисают за край кушетки, голова повернута в сторону напряженной дорсальной фасции, одноименная рука поднята вверх
ИПМ	- стоит сбоку, с противоположной стороны от актуальной фасции, кистями обеих рук фиксирует мягкие ткани паравертебральной области (кисти направлены перпендикулярно ГОП).
техника	* Смещение тканей до барьера в латеро-вентральном направлении. * Вдох, пациент максимально вытягивает руку вверх и одновременно разгибает одноименную стопу. Массажист фиксирует ткани в состоянии растяжения, т.е. удерживает состояние преднапряжения 5-7 сек. * Расслабление, выдох. Массажист, следуя за расслаблением, растягивает ткани в латеро-вентральном направлении до нового барьера. Прием повторяется 3-5 раз.
Релаксация дорсальной грудной фасции с двух сторон	
ИПП	- лежа на животе, стопы свисают за край кушетки, голова повернута в сторону более напряженной фасции, руки вверх.
ИПМ	- стоит сбоку. Кисти обеих рук фиксируют мягкие ткани грудной клетки в зоне наибольшей напряженности фасции (кисти перпендикулярны ГОП)
техника	* Смещение тканей в латеральных направлениях до барьера. * Вдох, пациент максимально тянет руки вверх, стопы разгибает. Массажист удерживает преднапряжение в течение 5-7 сек. * Выдох, расслабление. Смещение тканей до нового барьера, следуя за расслаблением. Прием повторяется 3-5 раз.
Релаксация дорсальной грудной фасции с разноименных сторон	
ИПП	- лежа на животе, стопы свисают, голова повернута в сторону наиболее напряженной фасции, руки вверх.
ИПМ	- стоит сбоку. Кистями скрещенных рук фиксирует дорсальную грудную фасцию с разноименных сторон: одна рука - в области грудопоясничного перехода (пальцы каудально), другая - на противоположной стороне в зоне наибольшей напряженности (пальцы краниально).
техника	Продольное смещение тканей до барьера в противоположные стороны. * Вдох, пациент максимально вытягивает руки вверх, разгибает стопы. Массажист удерживает полученное преднапряжение 5-7 сек. * Выдох, расслабление. Массажист смещает мягкие ткани в направлениях преднапряжения до нового барьера, следуя за расслаблением. Прием повторяется 3-5 раз.

Релаксация латеральной грудной фасции	
ИПП	- лежа на «здоровом» боку, спиной у края кушетки. Верхняя рука поднята вверх и согнута в локтевом суставе.
ИПМ	- стоит у спины пациента. Кистями скрещенных рук фиксирует латеральную грудную фасцию. Основанием ладони одной кисти фиксирует мягкие ткани дистальной части боковой поверхности туловища пациента (пальцы - каудально). Основанием ладони другой руки фиксирует мягкие ткани области плечевого сустава.
техника	* Преднапряжение: продольное смещение тканей в противоположных направлениях. При этом первая рука растягивает ткани каудально, другая смещает ткани плечевого сустава и плечевой сустав краниально до барьера. * Вдох, пациент максимально вытягивает руку вверх и разгибает одноименную стопу. Массажист удерживает полученное преднапряжение 5-7 сек. * Выдох, релаксация. Массажист усиливает растяжение, следуя за расслаблением, до нового барьера. Прием повторяется 3-5 раз и может быть выполнен на дальнем боку в ИПП лежа на животе.
Техника выполнения релиза области пояснично-крестцового перехода (ПКП)	
ИПП	- лежа на животе, стопы свисают за край кушетки.
ИПМ	- стоит сбоку, на уровне туловища пациента. Основанием **первой** кисти фиксируется основание крестца (средний палец - у входа в крестцовый канал). Ладонь **второй** руки фиксирует поясничный отдел позвоночника на уровне пояснично-грудного перехода так, чтобы кончики пальцев располагались на уровне L3, остистые отростки между 2-3 пальцами.
техника	* **Первая кисть** смещает мягкие ткани и крестец в каудо-латеральном направлении, * **Вторая кисть** смещает ткани в кранио-лателальном направлении до барьера, определяя направление наибольшей напряженности в ПКП. * Затем выполняется техника «3-х Т»: давление, растяжение до барьера и скручивание с обязательной сменой направления движений.
Релиз области грудо-поясничного перехода	
ИПП	- лежа на животе, стопы свисают за край кушетки
ИПМ	- стоит сбоку, на уровне таза пациента, лицом к головному концу. Ладонями обеих рук фиксируется туловище пациента на уровне ГПП так, чтобы большие пальцы располагались над реберно-поперечными суставами (Т10 - Т12), а остальные - вдоль ребер (локтевые суставы выпрямлены).
техника	* Давление в вентральном направлении до расслабления * Растяжение в латеральных направлениях (кожа пациента между пальцами должна побледнеть). * Скручивание: большой палец одной руки скручивает ткани в краниальном направлении, другой - в каудальном направлении до барьера и последующего расслабления. Скручивание происходит как бы вокруг цилиндра, в виде смещения тканей грудного отдела по часовой и против часовой стрелки («рулевое колесо»). Направление скручивания меняется и техника повторяется несколько раз.
Расслабление передней и латеральной фасций бедра	
ИПП	- лежа на спине для релаксации передней фасции бедра, лежа на боку для релаксации латеральной фасции бедра.
ИПМ	- стоит сбоку от пациента.
техника	* Кисти скрещенных рук фиксируют фасцию бедра: основание ладони одной руки фиксирует ткани ближе к коленному суставу и смещает их каудально, основанием ладони другой руки фиксирует мягкие ткани бедра ближе к тазобедренному суставу и смещает их в краниальном направлении до барьера. * Удерживается созданное преднапряжение * Следуя за расслаблением, массажист растягивает ткани до нового барьера Эффективность расслабления достигается в несколько этапов.

Релиз периартикулярных тканей коленного сустава	
ИПП	- лежа на спине
ИПМ	- стоя, сидя. Одна рука обхватывает проксимальную часть костей сустава конечности чуть выше проекции суставной щели, другая - дистальную часть костей ниже суставной щели
техника	а) давление - погружение кистей в ткани до барьера и ощущения костей, образующих сустав. б) растяжение периартикулярных тканей и капсулы сустава до барьера, создавая небольшой диастаз между суставными поверхностями в) скручивание периартикулярных тканей и костей в противоположных направлениях до барьера. г) удержание созданного преднапряжения до явного ощущения расслабления околосуставных тканей, следуя за ним в несколько этапов до барьера, с обязательной сменой направления вращения кистей.
Релиз периартикулярных тканей голеностопного и подтаранного суставов	
ИПП	- лежа на спине, нога отведена и ротирована наружу в тазобедренном суставе и согнута в коленном суставе под прямым углом.
ИПМ	- сидит на краю ножного конца кушетки спиной к пациенту, положив актуальную ногу пациента себе на колени так, чтобы она опиралась подколенной ямкой о тело массажиста сбоку, а медиальный край стопы был обращен вверх.
техника	Массажист указательным и большим пальцами одной руки фиксирует пятку пациента в месте прикрепления ахиллова сухожилия, тракцией придает стопе положение разгибания по углом в 90° в голеностопном суставе. Большим и указательным пальцами другой руки фиксирует переднюю поверхность стопы на уровне таранной кости (для релиза подтаранного сустава) или на уровне лодыжек (для релиза голеностопного). Далее следует смещение таранной кости или голени в дорсальном направлении до барьера и удержание созданного преднапряжения до расслабления околосуставных тканей. Затем, следуя за расслаблением, массажист растягивает и скручивает мягкие ткани несколько раз до нового барьера, с обязательной сменой направления вращения кистей. Техника повторяется 2-3 раза.
Релаксация вентральной грудной фасции с одной и обеих сторон с использованием движений руками	
Релаксация вентральной грудной фасции с одной стороны	
ИПП	- лежа на спине. Рука со стороны укороченной фасции поднята вверх и в сторону.
ИПМ	- стоит у изголовья. Кистью одной руки фиксирует мягкие ткани в области БГМ (смещает каудо-дорсально), другой кистью захватывает вытянутую руку пациента в области предплечья (тракция в плечевом суставе краниально).
техника	* Преднапряжение: растяжение тканей в противоположных направлениях до барьера. * Вдох, вытягивание руки вверх и латерально и сгибание одноименной стопы. Созданное преднапряжение удерживается в течение 5-7 сек. * Выдох, релаксация. Массажист усиливает растяжение тканей до нового барьера. Следуя за расслаблением. Прием повторяется 3-5 раз.

Релаксация вентральной грудной фасции с 2-х сторон	
ИПП	- лежа на спине, руки отведены в стороны на 100-120°.
ИПМ	- стоит у изголовья. Скрещенными руками (пальцы каудо-латерально) фиксирует мягкие ткани в области БГМ с обеих сторон.
техника	* Преднапряжение: ткани растягиваются латеро-вентрально до барьера. * Вдох, вытягивание рук в стороны и сгибание стоп. Массажист удерживает созданное состояние преднапряжения в течение 5-7 сек. * Выдох, расслабление. Массажист растягивает ткани до нового барьера, следуя за расслаблением. * Прием повторяется 3-5 раз.
Релаксация фасции живота с использованием движений руками и стопами	
ИПП	- лежа на спине, руки вверх.
ИПМ	- стоит сбоку, на уровне живота пациента. Кистями скрещенных рук фиксирует места прикрепления фасции живота: основанием одной ладони фиксирует ткани в области эпигастрия у мечевидного отростка пациента (кранио-дорсальное смещение). Основанием другой - фиксирует ткани у краниальной части лобковых костей (смещение каудо-дорсальное).
техника	* Преднапряжение: продольное растягивание фасции живота в противоположных направлениях. * Вдох, потягивание руками вверх и сгибание стоп. Массажист удерживает созданное преднапряжение в течение 5-7 сек. * Выдох, расслабление. Растягивание фасции живота до нового барьера, следуя за расслаблением. Повторение 3-5 раз.
Релаксация фасции плеча	
ИПП	- лежа, рука отведена
ИПМ	- стоит, сидит.
техника	Пальпаторно определяется зона мягких тканей конечности с наибольшим напряжением их - «точка входа» (мышц, ТТ, а также направление наибольшего ограничения смещаемости кожно-мышечно-фасциальных структур и т.п.). Массажист обхватывает руками участок конечности, где находится актуальная зона патологически измененных тканей плеча, располагая рядом указательные пальцы на уровне «точки входа», а большие пальцы с противоположной стороны конечности. Кисти обеих рук могут быть направлены в одном направлении или в противоположных. Затем массажист осуществляет давление, мягко погружая пальцы кистей в глубину тканей до барьера, после чего последовательно выполняет растяжение тканей в стороны до барьера и скручивание. Массажист удерживает созданное преднапряжение тканей до явного ощущения расслабления, следуя за ним в несколько этапов до новых барьеров, в последующем с обязательной сменой направления движения пальцев.

Релаксация фасции предплечья

проводится так же, как релаксация фасции плеча.

Субокципитальный релиз (расслабление мышц и фасции подзатылочной области)

ИПП - лежа на спине.

ИПМ - сидит у изголовья, удерживает голову пальцами:

а) II - V пальцы обеих кистей располагаются ниже выйной

линии и постепенно проникают в мягкие ткани до ощущения кости.

б) Лёгкая тракция в местах прикрепления мышц к затылочной кости и растягивание тканей в латеральных направлениях до барьера.

в) Достигнув расслабления мышц, массажист проводит скручивание мягких тканей, смещая их вверх-вниз (руки движутся в противоположных направлениях).

Воздействие на острые и хронические миофасциальные триггерные точки

Воздействие на острые миофасциальные триггерные точки при сильной боли проводится следующим образом:

1 мышце придается положение минимальной болезненности МФТТ,

2 в течение 30 сек осуществляется мягкое прерывистое надавливание,

3 мышца возвращается в нормальное положение против небольшого ее сопротивления.

Воздействие на хронические МФТТ (Jones L. M., 1964) может быть проведено с помощью методики «Strain and counterstrain»:

1 сближают места прикрепления мышцы, имеющей МФТТ. Для этого используется ротация, флексия, экстензия в соответствующем двигательном сегменте. Положение удерживается в течение 3 мин.

2 выполняется прерывистое надавливание на МФТТ или, в приданном положении производится растягивание мышечного волокна, по модификации Гудхарта.

Релаксация миофасциальных структур с использование давления (общее правило) проводится в положении пациента сидя или лежа с последовательным выполнением приёмов:

1 преднапряжение – врач большими пальцами обеих кистей, наложенными друг на друга, фиксирует патологический участок и прижимает его к плотным структурам;

2 удержание созданного врачом состояния преднапряжения до ощущения релаксации фиксированных мягких тканей; растягивание тканей, следуя за расслаблением до нового барьера.

Давление и растяжение может осуществляться в разных направлениях и повторяться несколько раз одним пальцем (на тканях лицевого черепа) или двумя пальцами, а также локтем.

Релаксация миофасциальных структур с использованием пассивного скручивания - мышечно-фасциальный релиз (техника «трех Т»)

Метод основан на пластико-эластических свойствах тканей и нейромы-шечных (вегетативных) рефлекторных механизмах (Монхем К., Лавэ Д., 1990) и выполняется в три этапа:

1 надавливание (tension) на ткани выше и ниже зоны напряжения до состояния преднапряжения;
2 растягивание (traction) тканей в противоположных направлениях до барьера;
3 скручивание (twisting) тканей в разноименные стороны до барьера

Техника может быть выполнена также и на мышечно-сухожильно-капсулярном аппарате суставов, при миофасциальных болевых синдромах, дисфункции, особенно после травм

4.2.2. Физические упражнения

В целях устранения патологических изменений в миофасции используются физические упражнения в расслаблении и растяжении мышц, свободные диамические, аутомобилизация, движений на координацию.

Цель использования миофасциального растяжения и расслабления – увеличить эластичность и упругость всей фасциальной сети и минимизировать травмы.

Эффект динамических свободных упражнений, растягивающих миофасцию, заключается в увлажнении гликопротеинов, становящихся более вязкими. Поэтому выполнение движений с определённым вектором направленности позволяет волокна коллагена скользить друг по другу, тем самым создавая пластическую деформацию, которая приводит к удлинению ткани.

Для того, чтобы фасция повысила свою вязкость и слои её стали подвижнее, необходимо длительное и глубокое воздействие, т.е. многократное выполнение специальных физических упражнений и массажа. Глубокое воздействие также влияет на многие нервные окончания в фасции, сухожилиях и связках. Следовательно эффект удлинения может возникать как благодаря неврологическому влиянию, так и благодаря тиксотропному (изменению вязкости) эффекту, а иногда – комбинации обоих.

Физические упражнения, маховые, свободные динамические, растягивающие миофасцию и с постизометрической релаксацией мышц (аутомобилизация), являются эффективным средством устранения МФТТ. Большое значение имеет последовательность выполнения физических упражнений. Упражнения, увеличивающие силу мышц, выполняются после расслабления и растягивания миофасции. Эффективность их возрастает при одновременном использовании массажа и других методов коррекции.

Примеры корригирующих физических упражнений

Квадратная мышца поясницы (*растяжимость*)

1. Исходное положение (и.п.) стоя, ноги чуть шире плеч, руки вдоль туловища. Наклон в сторону до «барьера». Затем взгляд вверх и медленный глубокий вдох. При этом квадратная мышца противоположной стороны напрягается, и корпус автоматически приподнимается. После этого пациент смотрит вниз и делает выдох, мышцы расслабляются и наклон увеличивается. Упражнение повторяется 3-6 раз.
2. И.п. сидя на стуле, ноги заведены за ножки, руки за голову или подняты вверх. 6-8 «пружинящих» наклона в сторону с постепенно увеличивающейся амплитудой во время выдоха. Повторяется по 5-10 раз в каждую сторону

Трехглавая мышца голени (*растяжимость*)

1. И.п. стоя, придерживаясь руками за рейку гимнастической стенки. Перекат с пятки на носок: вдох - подняться на носки; выдох - перекат на пятки, носки поднять. Повторяется 10-15 раз.
2. И.п. стоя с упором на край ступеньки носком стопы, угол между голенью и бедром 90 гр. 6-8 пружинящих движений, направляя пятку вниз (разгибание в голеностопном суставе). 5-10 повторений одной ногой, затем другой.
3. И.п. сидя на полу с согнутой ногой в коленном и тазобедренном суставах, рука фиксирует стопу в области плюснефаланговых суставов. Во время вдоха пациент активно сгибает стопу, оказывая рукой сопротивление в течение 5-8 с. Выдыхая, рукой производит 5-6 пассивных разгибаний стопы с увеличивающейся амплитудой. 5-10 повторений одной ногой, затем другой.

Грудино-ключично-сосцевидная мышца (*растяжимость*)

1. И.п. лежа на столе на спине, голова, повернутая в сторону, свешивается с его края, при этом подбородок и сосцевидный отросток (мягко) опираются на стол. Пациент смотрит вверх и делает вдох и задерживает дыхание на 5-6 с. В этот момент ГКСМ напрягается, голова несколько приподнимается (боковой кивок). Затем пациент выдыхает и смотрит вниз, мышца расслабляется и голова опускается. Повторяется 5-6 раз для одной мышцы, затем - для другой.
2. И.п. сидя на стуле, левой рукой придерживаясь за сидение стула на уровне тазобедренных суставов, ладонь правой руки - на правой боковой поверхности головы, голова слегка наклонена влево и повернута вправо. Взор вправо, вдох, не большое давление на ладонь при попытке наклонить голову вправо, задержать дыхание в течение 5-6 с. Во время спокойного выдоха медленный еще больший наклон головы влево и поворот вправо. Повторить 4-6 движений из достигаемых положений для одной мышцы, затем для другой.
3. И.п. сидя на стуле, руки вдоль туловища, кисти под ягодицами, голова слегка наклонена влево и повернута вправо. Вдох в и.п. Во время выдоха 6-8 пружинящих, одновременных наклонов влево и поворотов вправо, направляя затылок к надплечью с постепенно увеличивающейся амплитудой. 6-8 повторений в одну, затем в другую сторону.

Грудино-ключично-сосцевидная мышца (*увеличение силы*)

И.п. на спине, кисти на лбу. Вдох - небольшое смещение головы вперед против сопротивления рук в течение 5-6 с. Выдох - расслабление, возвращение в и.п. Повторение 6-10 раз.

Лестничные мышцы (*растяжимость*)

1. И.п. лежа на спине, правое надплечье опускается вниз и фиксируется за счет прижатия кисти руки, помещенной под ягодицу, к кушетке. Левая рука заведена за голову так, что она касается пальцами правого сосцевидного отростка и слегка наклоняет голову влево. Взор вправо, вдох, легкое надавливание головой на левую кисть, стремясь вернуть голову в вертикальное положение (изометрическое напряжение), в течение 4-6 с. Затем взор вниз, медленный выдох и пассивный (левой рукой) наклон головы и шеи влево. Повторение 4-6 раз в одну сторону из достигаемых положений, затем в другую.

2. И.п. сидя, руками придерживаясь за сидение. Голова слегка наклонена в противоположную растягиваемой мышцы сторону, и шея немного разогнута. Взор вверх, вдох, задержать дыхание на 4-6 с. Взор вниз, медленный выдох, голова пассивно еще больше наклоняется в сторону и шея разгибается. Повторение 4-6 раз в одну, затем в другую сторону.

Ременная мышца (*растяжимость*).

1. И.п. сидя на стуле, левой рукой придерживаясь за сидение сбоку. Ладонь правой руки - на боковой поверхности головы, слегка повернутой влево. Взор вправо, вдох, легкое давление на ладонь при попытке повернуть голову вправо (изометрическое напряжение). Взор вниз, медленный выдох, пассивный поворот правой рукой головы влево. Следующие 4-6 движений из достигаемых положений. Затем то-же - в другую сторону.
2. И.п. сидя на стуле, руки расслаблены, кисти на коленях. Вдох в и.п., во время выдоха 4-5 пружинящих сгибаний в шейном отделе позвоночника, стремясь, подбородок приблизить к рукоятке грудины.

Повторение 8-10 раз.

Большая круглая мышца (*растяжимость*)

И.п. сидя. Рука со стороны растягиваемой мышцы согнута в локтевом суставе и заведена за голову. Пациент пружинящими движениями тянет ее другой рукой в контралатеральном направлении во время выдоха. Вдох в и.п. По 6-8 раз в каждую сторону.

Мышца, выпрямляющая позвоночник (*растяжимость*)

1. И.п. сидя на стуле, ноги - шире плеч, стопы опорно. Расслабленные руки опущены между бедер, грудной и шейный отделы позвоночника согнуты, голова опущена. Взор вверх (голову не поднимать!), вдох, задержать дыхание на 6-8 с, затем опустить взор вниз и медленно выдохнуть. Повторить 6-8 раз.
2. И.п. лежа на спине, руки обхватывают колени согнутых ног, голова приподнята. Вдох - давление коленями на руки (стремление разогнуть ноги в тазобедренных суставах), голова приближается к коленям. Во время выдоха мышцы расслабляются, голова опускается, а колени руками приближаются к туловищу. Повторение 6-10 раз.

Мышца, выпрямляющая позвоночник (*увеличение силы*)

1. И.п. лежа на животе на кушетке, руками придерживаясь за головной конец, ноги на весу. Во время вдоха поднять ноги до горизонтального уровня, сводя ягодицы и бедра. Задержаться в этом положении до 5-8с. Выдыхая расслабиться и опустить ноги. Повторение 6-10 раз.
2. И.п. лежа на животе. Руки на поясе, за головой, вверх (положение рук меняется по мере увеличения силы мышц). Разгибание шейного отдела позвоночника, грудного и поясничного (также последовательно) и удержание позы в течение 5-8 с.
2. И.п. лежа на животе на кушетке, верхняя половина туловища на весу, опущена вниз. Разгибание туловища до горизонтального положения, удержание позы в течение 5-8 с, с руками на поясе либо за головой, либо вверх.

Четырехглавая мышца бедра (*растяжимость*)

1. И.п. на животе, одна рука под головой, другая фиксирует нижнюю треть голени одноименной согнутой в коленном суставе ноги. Вдох, давление голени на руку. (Стремление выпрямить ногу. Не сгибать ногу в тазобедренном суставе!). Во время выдоха пассивное (рукой) еще большее сгибание в коленном суставе. Повторение 6-8 раз каждой ногой.
2. И.п. то же. Вдох, бедро отрывается от опоры и выполняются пружинящие движения с постепенным увеличением разгибания в тазобедренном суставе и сгибанием в коленном, приближая пятку к ягодице. Повторение 6-8 раз каждой ногой.

Четырехглавая мышца бедра (*увеличение силы*)

1. И.п. сидя на стуле. Руки на поясе. Приподнять прямую ногу с разогнутой стопой и выполнить 6-10 покачиваний прямой ногой на весу в сагиттальной плоскости. Повторить 4-10 раз одной, а затем другой ногой.
2. И.п. лежа на спине. Одна нога согнута в коленном и тазобедренном суставах, другая прямая с разогнутой стопой. Поднять прямую ногу примерно на 60-70º, выполнить 3-5 «качательных» движений ногой на весу и затем очень медленно опустить ее на пол. Повторение 8-10 раз.

Большая ягодичная мышца (*увеличение силы*)

1. И.п. лежа на животе, руки под головой, ноги прямые, ротированы внутрь, стопы разогнуты (при поясничном гиперлордозе под живот кладут подушечку). Вдох - ротировать прямые ноги кнаружи, напрячь ягодицы. Удержать позу 5-8 с. Выдох - расслабиться. Повторение 6-10 раз.
2. И.п. придерживаясь руками за рейку гимнастической стенки на уровне плеч, присесть на всей ступне. Вдох - приподнять вверх прямое туловище на несколько см, выдох вернуться в и.п. Повторение 8-15 раз.
3. И.п. стоя на коленях, стопы разогнуты. Медленно выдыхая, сесть на пятки и также медленно во время вдоха вернуться в и.п. Повторение 8-12 раз.
4. И.п. лежа на животе, руки под головой. Разогнуть прямые ноги в тазобедренных суставах и удерживать их на весу 5-12 с, задержав дыхание после вдоха. Медленно опустить ноги во время выдоха. Повторение до 8-12 раз.

Грушевидная мышца (*растяжимость*)

1. И.п. лежа на спине, ноги согнуты в коленных и тазобедренных суставах, стопы опорно, шире плеч; руки в стороны. Вдох - отвести колено правой ноги в сторону, а выдыхая, пружинящими движениями приблизить его к пятке левой ноги. Повторить 6-10 раз одной, затем другой ногой.
2. Лежа на животе, руки под головой, ноги на ширине плеч, согнуты в коленных суставах под углом 90 гр. Вдох - с усилием соединить стопы. Выдох - расслабленно развести ротированные кнаружи голени, удержать их в таком положении около 15-20 с. Повторение 5-6 раз.

Трапециевидная мышца, верхняя часть (*растяжимость*)

Вместе с ней растягиваются и другие разгибатели шейного отдела позвоночника.

1. И.п. Сидя на стуле, придерживаясь руками за сидение. Во время выдоха 4-6 сгибательных движений в шейном отделе, приближая подбородок к грудине. Повторение 6-8 раз.
2. И.п. лежа на спине. Приподнять голову и прижать подбородок к груди, не приподнимая надплечий. Повторение 6-8 раз.
3. И.п. сидя, руки за головой, пальцы в замок, локти разведены в стороны. Голову слегка наклонить вперед. Взор вверх, вдох,

давление затылком на руки в течение 4-6 с. Взор вниз, медленный выдох, опустить голову ниже. Повторение 4-6 раз из достигнутого положения. Упражнение можно выполнять в и.п. лежа на животе, со свободно свешенной с кушетки головой.

4. И.п. сидя, левой рукой придерживаясь за сидение стула, правая рука перекинута через голову и располагается на левой стороне над ухом, голова несколько наклонена в правую сторону. Взор влево, вдох, давление головой на ладонь правой руки (изометрическое напряжение) – 4-6 с. Затем взор вниз, медленный выдох, пассивный наклон головы вправо. Повторение 4-6 раз с одной, затем с другой стороны.

Трапециевидная мышца, нижняя часть (*увеличение силы*)

И.п. стоя, прямая правая рука поднята вверх; левая заведена за спину, пальцы сжаты в кулак, который располагается под нижним углом правой лопатки. Вдох- пациент сдвигает правую лопатку вниз, кулак оказывает сопротивление. Выдох - возвращение в и.п. Повторение 8-10 раз с одной стороны, затем с другой.

Ромбовидные мышцы и средняя часть трапециевидной (*увеличение силы*).

И.п. лежа на животе прямые руки - в стороны. Вдох - сближение лопаток, направляя прямые руки кзади. Выдох - расслабление мышц, возвращение в исходное положение.

Широчайшая мышца спины (*увеличение силы*)

И.п. лежа на животе, прямые руки приведены к туловищу, пальцы сцеплены в замок сзади. Медленное разгибание рук с удержанием их в максимальном разгибании 5-8 с во время вдоха, затем медленное возвращение в и.п. на выдохе. Упражнение можно выполнять с отягощением. Повторение 8-12 раз.

Средняя ягодичная мышца (*увеличение силы*)

И.п. лежа на боку, нижняя нога слегка согнута, верхняя прямая. Вдох - медленное отведение прямой и ротированной внутрь ноги. Удержание позы 5-8 с. Медленное возвращение в и.п. во время выдоха. Повторение 8-10 раз.

Передняя зубчатая мышца (*увеличение силы*)

И.п. стоя в коленно-кистевом положении, руки ротированы внутрь, слегка согнуты в локтевых суставах. Медленное отжимание от пола. Повторение 6-10 раз.

Мышца, поднимающая лопатку (*растяжимость*)

И.п. сидя на стуле, левой рукой придерживаясь за сидение, правая рука перекинута через голову так, что ладонь лежит на темени, а пальцы на затылке, голова несколько наклонена вперед и повернута вправо (подбородок направляется к середине ключицы). Взор вверх, вдох, давление на ладонь затылком – 4-6 с. Взор вниз, медленный выдох, расслабление мышц, пассивные еще более выраженные поворот и наклон головы. Повторение по 4-6 раз каждой рукой.

Большая и малая грудные мышцы (*растяжимость*)

1. И.п. лежа на спине, на краю кушетки, прямая рука отведена и ротирована кнаружи, на весу. (Угол отведения руки зависит от того, какая часть мышцы растягивается). Взор вверх, вдох, изометрическое напряжение большой грудной мышцы (попытка приведения руки к середине туловища). Взор вниз, медленный выдох, расслабление мышц, рука еще больше отводится кзади. Повторение 4-6 раз одной рукой, затем другой.
2. И.п. стоя в узком дверном проеме, положив предплечья на косяки (для растягивания ключичных порций опора ниже уровня надплечий, для грудинной части – на уровне надплечий и для абдоминальной части - выше уровня надплечий). Одна нога расположена впереди другой. Пациент держит голову прямо, смотрит перед собой. При сгибании впереди стоящей ноги туловище наклоняется вперед (в дверной проем) при этом происходит медленное растягивание больших грудных мышц, а также подлопаточных, широчайших спины и подвздошно-поясничных. Движение выполняется на выдохе, в и.п. -вдох. Повторение 5-10 раз.

Подостная мышца (*растяжимость*)

1. И.п. лежа на спине, рука отведена от туловища примерно на 90 гр. согнута в локтевом суставе, слегка ротирована наружу. И.п. – вдох. Выдыхая, выполнить 5-8 движений предплечьем, стремясь положить ладонь на кушетку (внутренняя ротация плеча). Повторить 6 -10 раз одной, затем другой рукой.

2. И.п. стоя, слегка наклонив туловище вперед. Руки свободно опущены. При спокойном дыхании выполнить 5-8 свободных движений правой рукой из стороны в сторону, максимально отводя руку. Затем маховым движением завести руку за спину, стараясь достать левую лопатку. Повторить 6-10 раз одной, затем другой рукой.

Подлопаточная мышца (*растяжимость*)

1. И.п. лежа на спине, рука отведена от туловища примерно на 90 гр., согнута в локтевом суставе и слегка ротирована внутрь. И.п. - вдох. Выдыхая, выполнить 5-8 движений предплечьем, стремясь положить тыл ладони на кушетку (наружная ротация плеча). Повторить 6-10 раз одной, затем другой рукой.
2. И.п. стоя, ноги на ширине плеч, туловище наклонено в правую сторону, правая рука свободно опущена, левая на поясе. Вращения правой руки при спокойном дыхании. 8-10 движений одной, затем другой рукой.

Прямые мышцы живота (*увеличение силы*)

1. И.п. лежа на спине, ноги согнуты в коленных и тазобедренных суставах, руки обхватывают колени. Во время вдоха пациент стремится выпрямить ноги, руки оказывают сопротивление, лоб приближается к коленям. Выдыхая, пациент расслабляется, ноги слегка разгибаются в тазобедренных суставах, голова опускается на кушетку. Повторение 5-8 раз.
2. И.п. лежа на спине, ноги слегка согнуты в коленных суставах, руки за головой. Согнуть ноги в тазобедренных суставах примерно под углом 50-60 гр., прижать поясницу к полу и, не отрывая ее от пола, медленно максимально опускать ноги до того уровня, когда поясничный отдел еще удерживается на полу. Затем сделать несколько сгибаний и разгибаний ног в тазобедренных суставах и положить ноги на пол, расслабиться. Повторить 5-10 раз.
3. И.п. лежа на спине, руки вдоль туловища (по мере увеличения силы прямых мышц руки меняют свое положение: на поясе, за головой, вверх), ноги согнуты в коленных и тазобедренных суставах, пятки максимально приближены к ягодицам, стопы фиксированы (такое положение ног необходимо для нейтрализации функции подвздошно-поясничной мышцы). Переход из положения лежа в положение сидя сначала с помощью рук, если иначе не получается, а далее без них. Движение должно

осуществляться плавно. Пациент сначала должен поднять голову, шею, согнув шейный отдел позвоночника, затем грудной отдел, поясничный и таз, после чего также медленно и плавно вернуться в и.п., выполнив движения в обратном порядке. Повторение 3-8 раз.

Косые мышцы живота (вместе с внутренней косой мышцей выполняет изометрическую работу наружная косая мышца противоположной стороны и растягивается мышца одноименной стороны*)*

И.п. лежа на спине, ноги согнуты в коленных и тазобедренных суставах, стопы опорно; кисти за головой, пальцы в замок. Во время вдоха приподнять голову, правый плечевой сустав, направляя правый локоть к левому колену. Медленно вернуться в и.п. - выдох, расслабиться. Повторить 3-5- 8 раз. Затем - то же в другую сторону.

Упражнение может выполняться в и.п. сидя на табурете верхом.

Приводящие мышцы бедра (*растяжимость*)

1. И. п. лежа на спине с согнутыми ногами в коленных и тазобедренных суставах, стопы на ширине ступни, опорно. Руки фиксируют внутренние поверхности бедер вблизи коленных суставов. Во время вдоха пациент пытается свести бедра, оказывая сопротивление руками – 5-8с. Выдыхая, пациент расслабляет мышцы ног и пассивно разводит руками бедра. Следующие движения выполняются из достигнутого положения. Каждый цикл состоит из 4-6 движений. Повторение циклов 5-8 раз.
2. И.п. стоя, ноги широко расставлены, стопы параллельны, руки на поясе. И.п. – вдох, во время выдоха 6-8 пружинистых сгибаний одной ноги в коленном суставе с постепенным увеличением амплитуды движений, затем другой. По 6-10 раз каждой ногой.
3. И.п. стоя на одном колене, другая прямая нога отведена в сторону и опирается на внутренний край стопы, руки на поясе. 6-8 пружинистых наклонов туловища в сторону прямой ноги во время выдоха. Возвращение в и.п. – вдох. Повторение по 6-10 раз для каждой ноги.

Мышца, напрягающая широкую фасцию бедра
(*растяжимость*)

И.п. сидя с опорой спиной о стену, одна нога согнута в коленном и тазобедренном суставах, пятка стоит у наружной поверхности коленного сустава выпрямленной другой ноги. Одна (противоположная) рука фиксирует голень прямой ноги, другая опирается о пол. Вдох - стремление отвести прямую ногу, преодолевая сопротивление руки в течение 5-8 с. Выдох - пассивное приведение рукой ноги. Следующие движения выполняются из достигнутого положения. Каждый цикл состоит из 4-6 движений. Повторение циклов 5-8 раз.

Подвздошно-поясничная мышца (*растяжимость*)

1. И.п. лежа на спине на краю высокой кушетки, одна нога свешена сбоку, другая - согнута в коленном и тазобедренном суставах, опорно. При вдохе свисающая нога слегка приподнимается (6-8 с), во время выдоха и расслабления опускается.
2. И.п. стоя. Руки на поясе. Выпад одной ногой вперед, пружинистые приседания (4-6 раз) во время выдоха. При выполнении упражнения туловище не должно наклоняться вперед, а если не отрывать пятку выпрямленной ноги от пола, то будут растягиваться еще и мышцы задней поверхности ноги.

Мышцы, поднимающие нижнюю челюсть
(жевательная, височная, медиальная крыловидная)
(растяжимость)

1. И.п. - сидя. Одной рукой пациент фиксирует нижнюю челюсть, голова несколько наклонена вперед, рот свободно открыт
   Вдох - больной пытается поднять челюсть, рукой оказывая сопротивление; выдох, релаксация, пассивное опускание челюсти.
2. И.п. - сидя, 2-3 согнутых в межфаланговых суставах пальца - между зубами. Вдох - попытка закрыть рот, выдох - нижняя челюсть опускается.

Растягивание групп мышц, образующих анатомические цепи

Кроме упражнений, представленных выше при разных состояниях, особенно связанных со скованностью, нарушением первоначальных движений в суставах, целесообразно выполнить расслабление и растягивание мышц, образующих определенные анатомические линии (цепи), отражающие тесные миофасциальные связи. Т. Майерс дал описание анатомических биомеханических мышечно-фасциальных цепей, знание которых очень полезно для специалистов – кинезотерапевтов (рис.4).

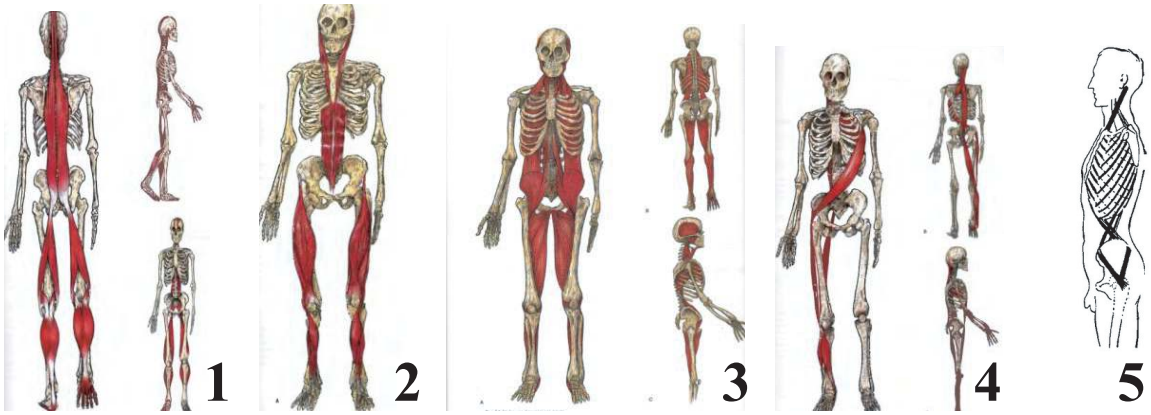

Рис. 4. Анатомические биомеханические линии туловища и ног *(по Thomas W. Myeres)*

1. Поверхностная задняя линия (ПЗЛ). При разогнутых коленных суставах функционирует как сплошная линия миофасциальной взаимосвязи, объединяя всю заднюю поверхность тела от подошвы стопы до надбровных дуг.
2. Поверхностная фронтальная линия (ПФЛ) объединяет всю переднюю поверхность тела от тыла стоп до боковых сторон черепа в два участка: от пальцев стопы до таза и от таза до головы, которая при выпрямленном тазобедренном суставе функционирует как сплошная линия взаимодействующей миофасции
3. Глубинная фронтальная линия (ГФЛ) начинается в глубине подошвенной стороны стопы, поднимается вверх глубоким слоем миофасции голени, проходит под коленом к внутренней стороне бедра, затем перед тазобедренным суставом, тазом и поясничным отделом позвоночника. Затем несколькими пучками проходит вокруг и через органы грудного отдела туловища и заканчивается на черепе. В ***ноге*** ГФЛ включает в себя мелкие поддерживающие мышцы, через таз она теснейшим

образом связана с тазобедренным суставом, соотносит друг с другом дыхательные ритмы и темп ходьбы. В ***туловище*** ГФЛ располагается между нейро-моторным опорным аппаратом и более древними органами клеточной поддержки, расположенными в брюшной полости. В ***шее*** ГФЛ обеспечивает уравновешивание натяжение между ПФЛ и ПЗЛ.

4. Спиральная линия (СЛ) одним витком окручивается вокруг тела, соединяя одну часть черепа с противоположным плечом и одноименной ногой. Она участвует в спиралевидных и вращательных движениях тела.
5. Латеральная линия проходит по обеим сторонам туловища от медиальной и латеральной срединной точки стопы по внешней стороне голени, бедра, торса к черепу в области уха. Функции: уравновешивание передней и задней части тела в покое; служит посредником в передаче усилий между другими поверхностными линиями; участвует в формировании бокового наклона туловища.

Примеры упражнений, способствующие растягиванию миофасции

1. Растягивание задней поверхностной линии

1.1. *Наклон туловища пружинящий, с постепенным увеличением амплитуды.*

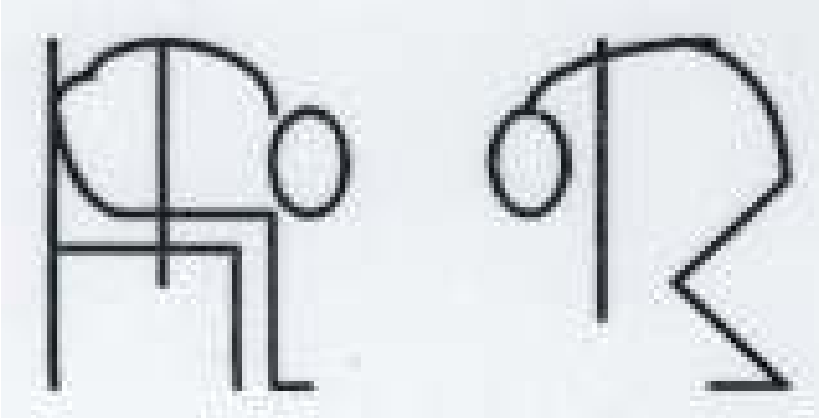

Выпрямление постепенное. Сначала медленно выпрямляется спина, поднимается голова, последними выпрямляются ноги.

1.2. *Наклоны туловища с небольшим сгибанием коленных суставов и с прямыми ногами*

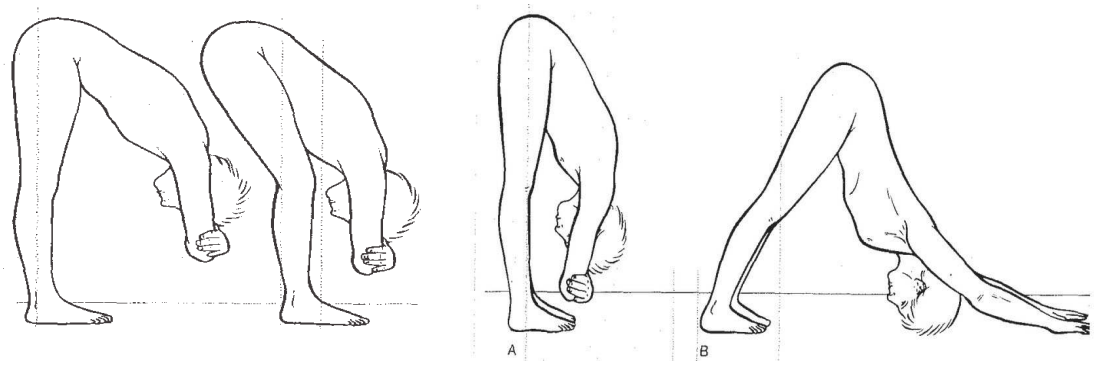

2. Растягивание задней поверхности бедер и голеней

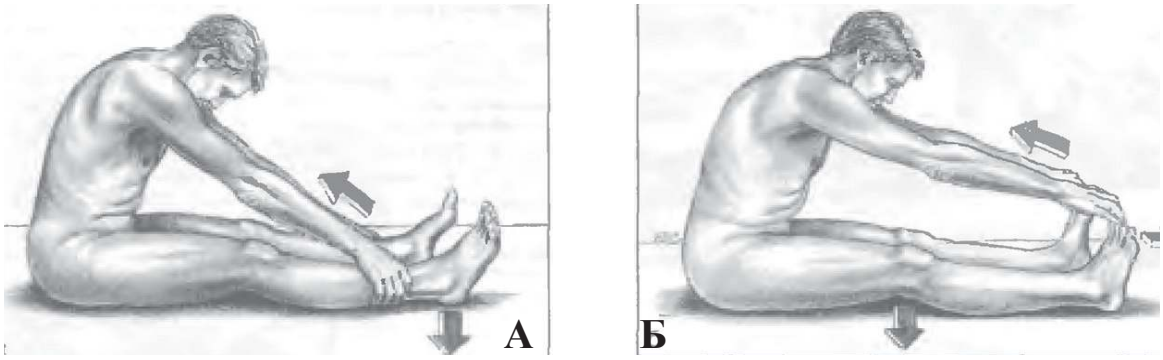

А – *Наклонившись вперед, больной захватывает лодыжки и упирается в пол пятками, плавно тянет носки на себя. После нескольких секунд изометрического сокращения мышцы расслабляют, наклоняются вперед, выдыхая. После нескольких повторений упражнения больной может дотянуться до носков.*

Б– *Финальное положение. В фазу изометрического сокращения во время вдоха задняя поверхность всей ноги максимально прижимается к полу и руками оказывается сопротивление попытке согнуть стопы. При этом подбородок прижимается к груди.*

3. Растягивание миофасции латеральной линии

3.1. *И.П. стоя. Наклон в сторону с поднятыми рука вверх строго во фронтальной плоскости.*

3.2. *И.П. стоя, поставив одну стопу перед другой и снаружи от нее. Наклон вперед – растягивание подвздошно-большеберцового тракта в задней части ноги*

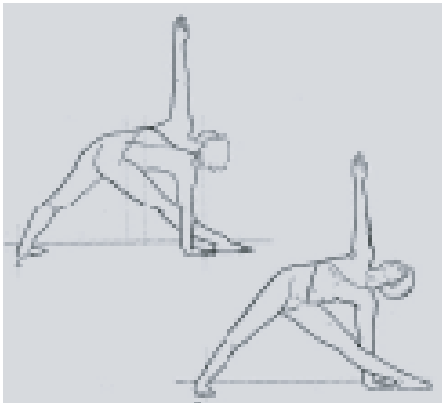

3.3. *ИПВ – стоя , одна рука на грудине,.другая – на крестце. Следуя за дыхательными движениями, пациент раздвигает руки друг от друга: грудина движется вперед-вверх, крестец назад.*

В норме воображаемая буква «Х» – одна перекладина идет от остистого отростка С к лобковой кости, а другая соединяет угол грудины с вершиной крестца – имеет равные перекладины

При нарушениях осанки, депрессивных состояниях **укорачивается линия грудина-крестец**. Наиболее выраженные изменения при этом могут быть во внутренней косой мышце живота, у начало диафрагмы, в квадратной мышце поясницы, в медиастинальных структурах.

Затем пациента просят раздвинуть руки врача на вдохе как можно дальше друг от друга, а на выдохе пассивно опустить их. Движения запоминаются пациентом и выполняются самостоятельно.

4. Растягивание миофасции поверхностной фронтальной линии

Разгибание туловища с подниманием рук вверх и ротацией актуальной ноги кнаружи
Вращательное движение туловища разделяет ПФЛ на верхнюю и нижнюю части

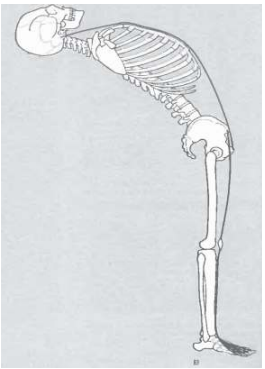

5.Растягивание мышц передней брюшной стенки

5.1 *И.п. – лежа на животе. Приподнимание туловища (опора на область симфиза) с опорой либо на прямые руки, либо на предплечья*

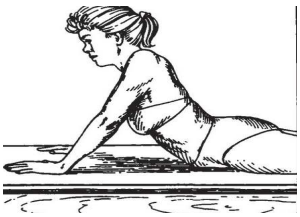

5.2 *ИП – лежа на спине, руки за головой, правая нога – опорно на опоре, левая свешена. Под тазом и поясницей – валик. Во время вдоха (а) нога опускается вниз. Поза фиксируется на несколько секунд . Выдох – ноги подтягиваются к груди.*

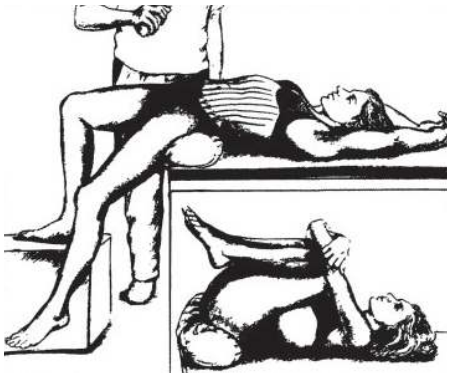

6. Растягивание квадратной мышцы поясницы

Ип – лежа на спине.

а – подтягивание вверх левого бедра, приводящее к растягиванию правой квадратной мышцы поясницы;

в – подтягивание вверх правого бедра, приводящее к растягиванию левой поясничной мышцы.Затем расслабление мышц

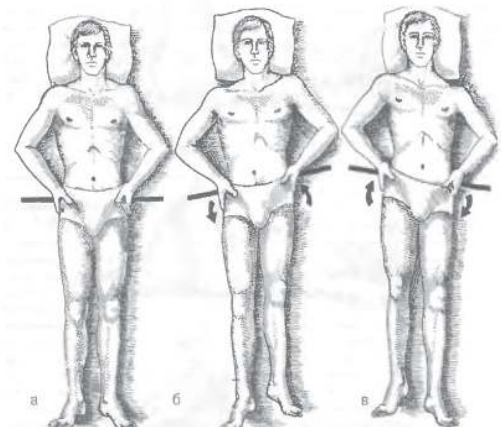

7. Растягивание глубинной фронтальной линии

А. – *Чтобы задействовать комплекс внутренней гребенчатой – малой поясничной мышцы, нужно ротировать кнаружи выпрямленную ногу, так, чтобы пятка повернулась внутрь и вес распределился на внутреннюю поверхность большого пальца стопы. Пружинящие движения в этой позе усилят растяжение мышцы*

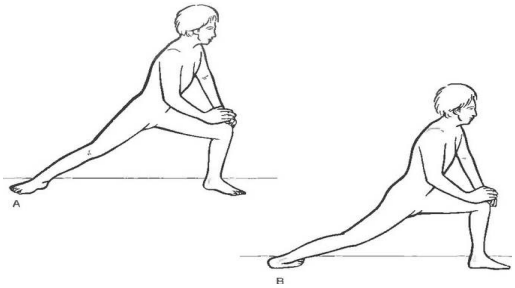

В. – *Чтобы задействовать комплекс наружной подвздошной – квадратной поясничной мышц, нужно повернуть колено выпрямленной ноги внутрь, а пятку кнаружи. Усилить растяжку можно, выполнив небольшое разгибание туловища и наклон его в сторону согнутой ноги.*

Растягивание миофасции по линиям руки

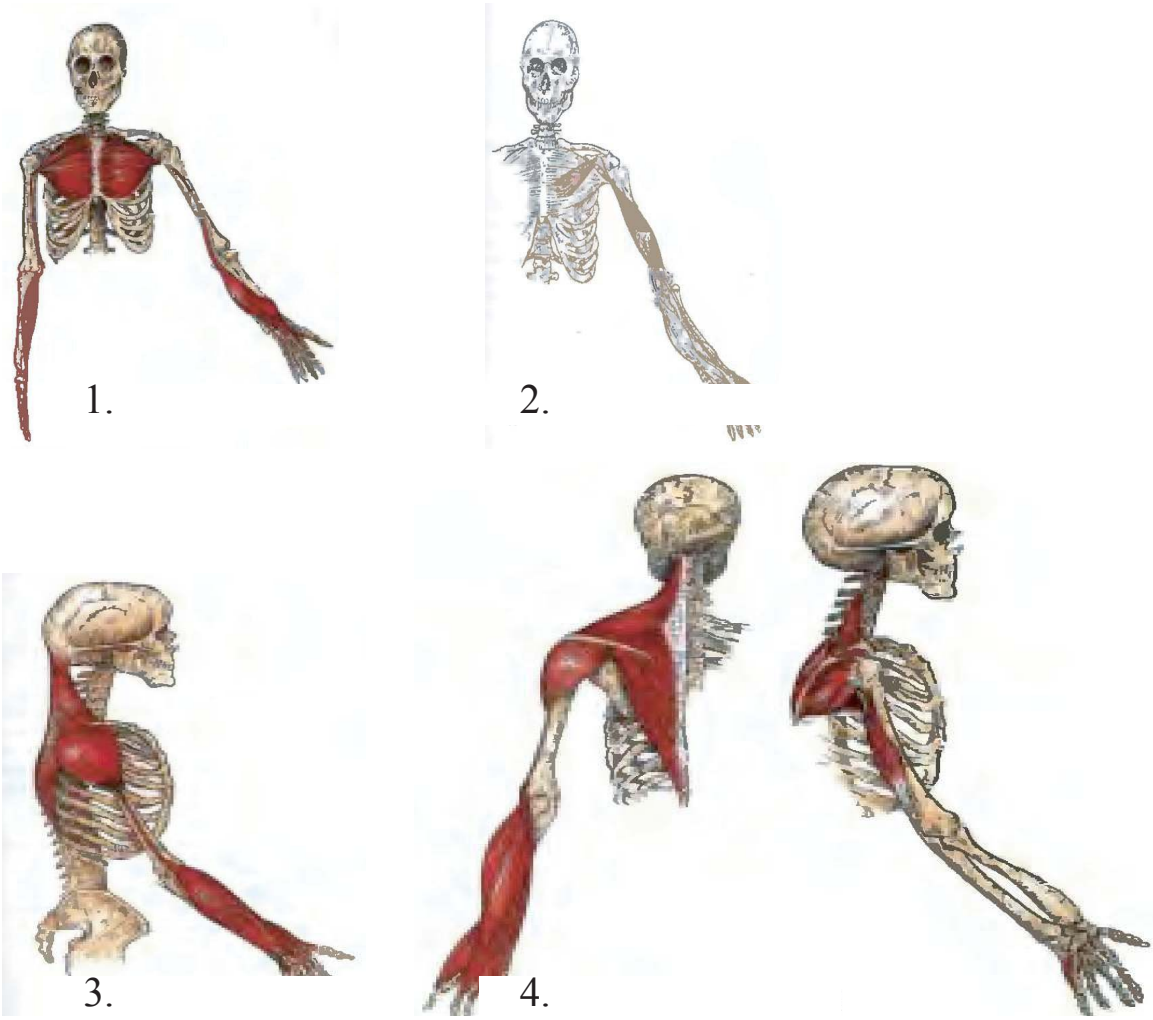

Рис. 5. Анатомические биомеханические линии туловища и ног
(по Thomas W. Myeres)

На рис.5 показаны:

1. *Поверхностная фронтальная линия (ПФЛР)* располагается поверх ГФЛР. Спереди линию начинает БГМ с широкой линией прикрепления от ключицы до средних ребер, ШМС – ее передний край - (эмбриологически – «широчайшая мышца живота», находящаяся спереди и закономерно включается в ПФЛР), которая поднимается от остистых отростков нижних грудных позвонков, поясничной фасции, подвздошного гребня и ребер, и большая круглая мышца (от нижнего угла лопатки).
   Все три мышцы прикрепляются к плечевой кости: первая -к большому бугорку, две другие - к малому бугорку

2. *Глубинная фронтальная линия руки (ГФЛР)* начинается на передней поверхности груди от 3, 4, 5 ребер с малой грудной мышцы (МГМ), заключенной в ключично-грудную фасцию. Фасция проходит под БГМ от ключицы до подмышки и включает в себя МГМ (главную структурную опору руки), имеет соединения с нервно-сосудистым пучком
3. Поверхностная задняя линия руки (ПЗЛР) начинается с комплекса трапециевидной и дельтовидной мышц. Дельтовидная мышца соединяет плечевую мышцу с латеральной межмышечной перегородкой и ниже – с латеральным надмыщелком плечевой кости. От латерального надмыщелка сухожилие общего разгибателя пальцев вместе с прочими, более глубоко расположенными разгибателями, выводит ПЗЛР на тыльную сторону кисти
4. Глубинная задняя линия руки (ГЗЛР) начинается ромбовидными мышцами, поверхностные слои фасции которых проходят к подостной мышце. Альтернативным ответвлением ГЗЛР может стать прямая латеральная мышца головы, спускающаяся к мышце, поднимающей лопатку. Вместе эти две мышцы соединяют голову и шею с верхним углом лопатки далее с надостной мышцей. Вторым путем ГЗЛР является комплекс мышц, обеспечивающих вращение плеча, которыми с двух сторон окружена лопатка. Этот путь, посредством механического соединения, включает в себя подлопаточную мышцу. Путь мышц, вращающих плечо, присоединяется к трехглавой мышце при условии, что рука располагается горизонтально или выше горизонтального уровня. ГЗЛР проходит от прикрепления трехглавой мышцы к локтевому отростку по периосту локтевой кости и через внешний край запястья к мышцам гипотенара к мизинцу.

Физические упражнения для растягивания миофасции по линиям руки выполняются в исходных положениях лежа, сидя, стоя с прямыми руками.

Во время выдоха делаются плавные потягивающие движения вперед, в стороны, вверх или вниз. В каждой плоскости выполняются по 6-10 повторений со сменой положения кистей: ладонь вниз, вверх, вперед и назад. Амплитуда движений постепенно увеличивается. Туловище неподвижно! Затем мышцы расслабляются.

Вопросы для самоподготовки

1. Пальпаторное исследование мышц с целью выявления патологических изменений в них.

2. Альгометрия

3. Функциональное мышечное тестирование

4. Постизометрическая релаксация мышц и аутомобилизация.

5. Способы устранения МФТТ в в миофасции

6. Приёмы воздействия на фасции

7. Устранение мышечного дисбаланса с помощью специальных физических у упражнений

Заключение

Взаимосвязь органов и систем в организме человека осуществляется благодаря нервной, сосудистой и соединительнотканной систем. Три названные системы, представляют собой целостные сети коммуникаций. Нервная система – это информационная сеть, которая пронизывает ткани и органы тела человека. Она контролирует, анализирует всю сумму возбуждений и оперативно реагирует на условия внешней и внутренней среды. Кроме того она создает нервно-рефлекторные взаимосвязи и взаимовлияния органов и систем организма.

Сосудистая система, также как и нервная система, пронизывает все ткани организма. Проникая в ближайшее окружение каждой отдельной клетки любого типа, она выполняет трофическую функцию.

Соединительная ткань выполняет целый ряд функций в организме человека, связанных с защитными, трофическими, морфогенетическими, механическими свойствами внеклеточных элементов. Она состоит из базового вещества, разного типа клеток и волокон.

Базовое вещество представляет собой коллоидный раствор, который является частью окружающей среды едва ли не каждой живой клетки. Оно обеспечивает доступ метаболитов к клеткам, формирует часть барьера иммунной системы. В активных частях тела базовое вещество постоянно меняет свое состояние для того, чтобы удовлетворить локальные потребности клеток.

В обездвиженной области организма базовое вещество теряет своё вязкоупругое свойство, накапливает метаболиты и токсины. Поступление питательных веществ и кислорода в клетки из расположенных рядом капилляров, также как и удаление продуктов метаболизма, определяется плотностью фиброзной матрицы и вязкостью базового вещества.

Если волокна слишком плотные или базовое вещество, обезвоженное и вязкое, то клетки ткани или органа будут получать меньше питания и воды. Поэтому основная задача средств мануальных и двигательных вмешательств состоит в том, чтобы воздействуя специальными приёмами облегчить доступ питательных веществ и выведение продуктов метаболизма из тканей.

Механическое раздражение кожи, мышц во время массажа (растягивание кожи, сдавливание, скручивание мышц), выполнения специальных приемов миофасциального релиза инициирует воз-

никновение слабого электрического тока (пьезоэлектрического заряда). Клетки соединительной ткани реагируют на него изменением количества или качества межклеточных компонентов в этой зоне. Таким образом, информация передаётся по всему телу человека, наряду с нервной и сосудистой системами, и по соединительнотканным структурам.

Сочетание массажа с физическими упражнениями, расслабляющими и растягивающими миофасцию, повышает эффективность тренирующих и лечебно-профилактических программ. Спортсмены должны уделять большое внимание подготовке сухожилий, например ахиллова сухожилия, к выполнению физических нагрузок (бегу, прыжкам и т.д.), повышая эластичность их с помощью специальных мануальных приемов и упражнений.

В лечебной практике миофасциалый релиз и упражнения, растягивающие мышцы и соединительнотканные структуры, целесообразно использовать при разных заболеваниях внутренних органов и опорно-двигательного аппарата при наличии миофасциальных триггерных зон и точек. Лица пожилого возраста нередко испытывают некоторую тугоподвижность суставов по утрам. Растягивание миофасции по анатомическим линиям туловища и рук значительно облегчает их состояние.

Список литературы:

1. Гистология, цитология и эмбриология. Под ред.: Ю.И. Афанасьева, С.Л. Кузнецова, Н.А. Юриной – М.: Медицина, 2006
2. Казаков В.Ф., Макарова И.Н., Ягодина И.И. Диагностика и коррекция миофасциальных изменений. (методические рекомендации). – Москва, 2014., 44 с.
3. Колтановский А.П. Общеразвивающие и специальные упражнения.Москва, 1973.
4. Лесондак Дэвид. Fascia. Что это такое и почему это важно/ Дэвид Лесондак ; перевод с англ. – Москва: Эксмо, 2020.- 176с.
5. Магендович М.Р. О взаимоотношениях моторно-висцеральных и висцеро-моторных рефлексов // В кн.: Моторно-висцеральные и висцеро-моторные рефлексы. – Пермь, 1963. – С. 7-17.
6. Майерс, Томас. Фасциальный релиз для структурного баланса / Томас Майерс, Джеймс Эрлз; перевод с англ. – Москва: Эксмо,2019.- 320 с.
7. Макарова И.Н. Массаж и лечебная физкультура .Пособие для врачей. Массаж и лечебная физкультура / И.Н. Макарова и др.- М.: Эксмо, 2009. – 256 с.
8. Макарова И.Н. Основы реабилитации: медицинский массаж: учебное пособие для СПО / И.Н. Макарова, В.В. Филина, И.И.Ягодина.- Санкт-Петербург: Лань, 2022. -228с.
9. Монхейм К. Миофасциальная растягивающая техника: перевод с англ./К. Монхейм, Д. Лавэ. – Новокузнецк, 1993. – 120 с.
10. Петров К. Б. Миовисцерофасциальные связи в традиционном и современном представлении/К. Б. Петров, Т. В. Митичкина. – Новокузнецк: ООО «Полиграфист», 2010. – 221 с.
11. Потехина Ю.П. Роль соединительной ткани в организме. Российский остеопатический журнал. 2015;(3-4):92-104.
12. Серж Паолетти; [пер. с фр. И. Фамилия]. -3-е изд., испр. и доп. — С.-Пб: Издательство «Название типографии», 2012. — 312 с.
13. Серов В. В. Соединительная ткань (функциональная морфология и общая патология)/В. В. Серов, А. Б. Шехтер. – М.: Медицина, 1981. – 312 с.
14. Хабиров Ф.А.. Хабиров Р.А. Мышечная боль. Казань. – 1995.- 205 с.
15. Фасция: Сеть натяжения человеческого тела: наука и клиническое применение в мануальной и двигательной терапии. /Роберт Шляйп, доктор медицинских наук, магистр(Редактор), Питер Хуэйцзин, доктор философии(Редактор), Томас У. Финдли, доктор медицинских наук(Редактор).-2012.-568с.

16. Фергюсон Л.У. Лечение миофасциальной боли. Клиническое руководство /Люси Уайт Фергюсон, Роберт Гервин; пер. с англ. Под общей ред. М.Б. Цикунова, М.А. Ерёмушкина. – М.: МЕДпресс-информ, 2008.- 544 с.
17. Эндрю Бил. Путеводитель по телу. Практическое руководство по пальпации тела./пер.с англ. М.- Практическая медицина. -2017.- 528.
18.. Эрлз Джеймс . Рождённый ходить. Миофасциальная эффективность: революция в понимании механики движения / Джеймс Эрлз; перево с англ. . – Москва: Эксмо, 2020 – 200 с
19. Functional Atlas of the Human Fascial System.- Edinburgh London New York Oxford Philadelphia St Louis Sydney Toronto.- 2015
18. Liptan G. L. Fascia: as singlink in our understanding of the pathology of fibromyalgia – J. Body Mov Ther.- 2010, 1 (1):3–12
20. Travell J.G., Simons D.S. Myofascial pain and trigger point. Manual and Wilkins. V. 1- 2, 1992, p.1200

ПРИЛОЖЕНИЕ

Растягивание передней поверхности ног и туловища

1. В стойке на одной ноге сгибание в коленном суставе, стремясь коснуться пяткой ягодицы.
2. Свободные махи ногой. Махом вперед, вставая на носок, нога сгибается в коленном и голеностопном суставах. Мах назад ногой, согнутой в коленном и голеностопном суставах.
3. Из полуприсяда поочередные взмахи ногами назад в наклонном положении со взмахом руками: нога назад – одноименная рука вверх.
4. Свободный мах ногой, согнутой в коленном и голеностопном суставах, и встречный мах разноименной рукой.
5. Свободный мах ногой, согнутой в коленном и голеностопном суставах, и встречный мах одноименной рукой.
6. Пружинистые, постепенно углубляющиеся приседания: 1) колени врозь, 2) колени вместе.
7. Пружинистые притягивания руками к телу ноги, согнутой в коленном и голеностопном суставах. Нога расслаблена.
8. Стоя на коленях, отставить одну ногу назад, вытянув носок, затем выполнить несколько пружинистых разгибаний туловища.



Растягивание задней поверхности туловища и ног

1. Пружинистые покачивания вперед на выпаде вперед, ступни параллельны, пятки от пола не отрывать. Величину шага на выпаде постепенно увеличивать.
2. В стойке ноги врозь, колени слегка согнуты. Пружинистые наклоны вперед, с постепенным увеличением амплитуды раскачивания туловища и пружинистыми малоамплитудными сгибаниями в коленных суставах. То же с прямыми ногами, затем в положении ноги вместе.
3. Пружинистые наклоны вперед прямым (позже прогнутым) туловищем в стойке ноги врозь, одна впереди. Ноги не сгибать.
4. Пружинистые наклоны вперед, стремясь лбом достать колени. Ноги не сгибать.
5. Наклоны вперед с размашистым движением расслабленных рук назад в конце наклона.
6. В стойке ноги врозь размашистые наклоны вперед, стремясь достать руками пол между ног возможно дальше. Ноги не сгибать.
7. Разгибание ног в упоре присев.
8. Пружинистое подтягивание головы к коленям (рывками). Ноги не сгибать.
9. Лежа на спине, разгибание ноги, захваченной у голеностопного сустава или за ступню двумя руками, и притягивание тоги к туловищу.
10. То же сидя.
11. Сидя ноги вместе, руки вперед. Пружинистые наклоны вперед к носкам.
12. Сидя ноги скрестно, руки за голову. Пружинистые наклоны вперед.
13. Сидя ноги скрестно, руки вперед. Пружинистые наклоны вперед, касаясь с каждым наклоном пола руками возможно дальше.
14. Сидя ноги врозь. Пружинистые наклоны поочередно к каждой ноге.
15. Сидя ноги врозь, руки вверх. Поочередные наклоны к ногам, руки назад.
16. Сидя ноги врозь, руки в стороны. Пружинистые поочередные наклоны к ногам, доставая разноименными руками носки ног.
17. Сидя ноги врозь, руки вверх. Пружинистые наклоны к одной ноге, вперед, к другой ноге с доставанием руками носков и пола между ног возможно дальше.
18. Сидя руки за голову. Сгибая ноги и подтягивая колени к груди, поворот туловища до касания локтем колен, затем и.п.


1
2
3
4
5
6
7
?
9
10
11
12
13
14
15
16
17
18

Растягивание мышц спины и внутренней поверхности ног

1. Поочередные пружинистые наклоны с хлопками рук за ногами после последнего самого низкого наклона.
2. В стойке ноги врозь шире плеч. Быстрые поочередные пружинистые притягивания туловища к ногам. После многократных притягиваний туловища к одной – выпрямиться.
3. В стойке ноги врозь шире плеч Поочередные пружинистые наклоны к ногам со сгибанием противоположной наклону ноги: а) руками достать носок прямой ноги, б) с захватом прямой ноги обеими руками и пружинистыми притягиваниями туловища.
4. То же, но выполняя наклоны, колени не сгибать.
5. Стоя на одном колене, вторую ногу вперед и в сторону на носок. Пружинистые наклоны к прямой ноге.
6. Сидя в упоре сзади, прямые ноги подняты до 45^0 и разведены в стороны. Махи ногами внутрь скрестно, поочередно меняя положение одной и другой ноги.
7. Стоя на одной ноге, махи другой ногой в сторону. Обратным движением мах внутрь, за или перед ногой. Одной рукой можно придерживаться за опору.
8. То же, но со взмахом руками – одной вверх, другой за спину, с наклоном туловища в сторону маховой ноги.
9. В стойке ноги врозь широко. Поочередные пружинистые сгибания в коленных суставах, направляя их внутрь к полу.
10. Сидя, ноги скрестно. Пружинистые надавливания на колени, постепенно разводя их в стороны.

1.


2.

3.

4.

5.

6.


7.

8.

9.

10.

Растягивание рук и туловища

1. Основная стойка, руки в стороны. Пружинистые потягивания рук в стороны: а) без разгибания туловища; б) с небольшим разгибанием туловища.
2. Пружинистые потягивания прямых рук вверх; затем руки скрестно, пружинистые потягивания рук в стороны.
3. Потягивания рук в противоположные стороны, без и с движениями туловища (наклоны в стороны, разгибание и сгибание)

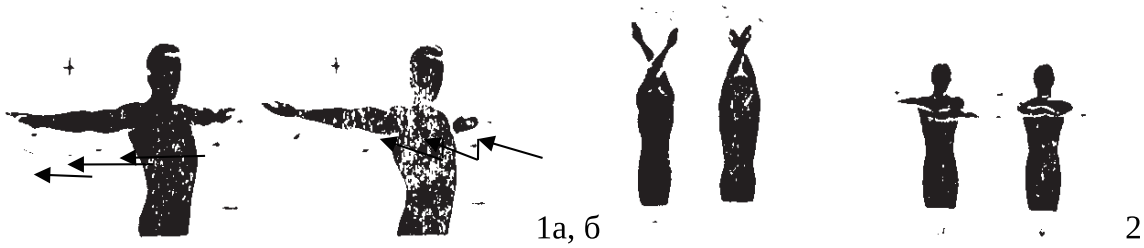

1а, б 2

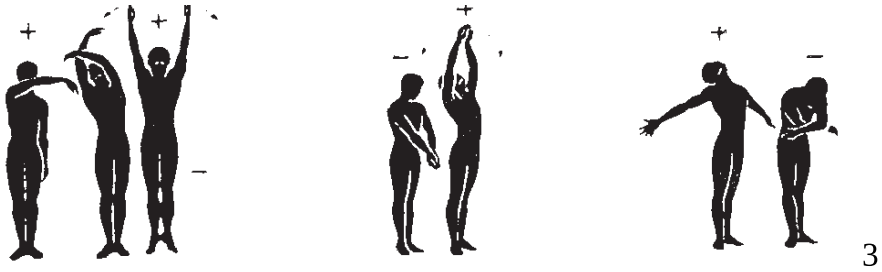

3

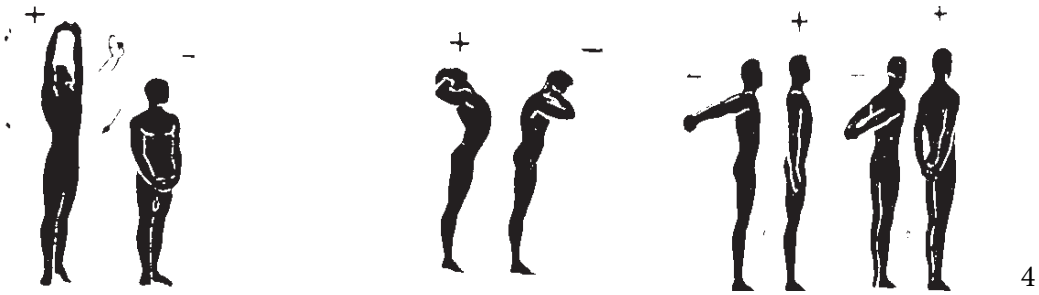

4

Формат 60x90/16, Объем: 5.5 п.л.,
Бумага 80 г/м^2 офсетная, гарнитура Times New Roman,
Тираж 100 экз., заказ № М098.

Отпечатано в ФГБУ ГНЦ ФМБЦ им. А.И. Бурназяна ФМБА России.
123098, г. Москва, ул. Живописная, д. 46
тел.: 8 (499) 190-94-09, 190-93-90
rcdm@mail.ru, lochin59@mail.ru
www.fmbafmbc.ru