ФМБА РОССИИ
Федеральное медико-биологическое агентство

Медико-биологический университет
инноваций и непрерывного образования
ФМБЦ им. А.И. Бурназяна ФМБА России

Адрес: г. Москва, ул. Живописная, д. 46, стр. 8
Тел.: 8 (499) 190-96-92
Сайт: www.mbufmbc.ru

Липова Е.В., Чекмарев А.С., Витвицкая Ю.Г.,
Глазко И.И., Новосельцев М.В., Силютина Т.А.

МЕТОДЫ ДЕСТРУКЦИИ ДОБРОКАЧЕСТВЕННЫХ НОВООБРАЗОВАНИЙ КОЖИ В ДЕРМАТОЛОГИЧЕСКОЙ ПРАКТИКЕ

Учебное пособие для врачей

Москва, 2023

Федеральное медико-биологическое агентство Российской Федерации
Федеральное государственное бюджетное учреждение
«Государственный научный центр Российской Федерации –
Федеральный медицинский биофизический центр имени А.И. Бурназяна»
МЕДИКО-БИОЛОГИЧЕСКИЙ УНИВЕРСИТЕТ
ИННОВАЦИЙ И НЕПРЕРЫВНОГО ОБРАЗОВАНИЯ

УТВЕРЖДАЮ
Проректор
Медико-биологического университета
инноваций и непрерывного образования
ФГБУ ГНЦ ФМБЦ
им. А.И. Бурназяна ФМБА России
Олесова В.Н.

ОДОБРЕНО
Ученым советом
Медико-биологического университета
инноваций и непрерывного образования
ФГБУ ГНЦ ФМБЦ
им. А.И. Бурназяна ФМБА России
Протокол № 2 от 30.04.2021 г.

**Липова Е.В., Чекмарев А.С., Витвицкая Ю.Г., Глазко И.И.,
Новосельцев М.В., Силютина Т.А.**

МЕТОДЫ ДЕСТРУКЦИИ ДОБРОКАЧЕСТВЕННЫХ НОВООБРАЗОВАНИЙ КОЖИ В ДЕРМАТОЛОГИЧЕСКОЙ ПРАКТИКЕ

Учебное пособие для врачей

Москва 2023

УДК 616-006.03+616-006.5:616.5-006
ББК 55.83
М54

Липова Е.В., Чекмарев А.С., Витвицкая Ю.Г., Глазко И.И., Новосельцев М.В., Силютина Т.А. Методы деструкции доброкачественных новообразований кожи в дерматологической практике. – М.: ФГБУ ГНЦ ФМБЦ им. А.И. Бурназяна ФМБА России, 2023. – 52 с.

Авторы:
Липова Е.В. – заведующий кафедрой дерматовенерологии и косметологии с курсом клинической лабораторной диагностики МБУ ИНО ФГБУ ГНЦ ФМБЦ им. А.И. Бурназяна ФМБА России, доктор медицинских наук, профессор;
Чекмарев А.С. – доцент кафедры дерматовенерологии и косметологии с курсом клинической лабораторной диагностики МБУ ИНО ФГБУ ГНЦ ФМБЦ им. А.И. Бурназяна ФМБА России, кандидат медицинских наук, доцент;
Витвицкая Ю.Г. – доцент кафедры дерматовенерологии и косметологии с курсом клинической лабораторной диагностики МБУ ИНО ФГБУ ГНЦ ФМБЦ им. А.И. Бурназяна ФМБА России, кандидат медицинских наук, доцент;
Глазко И.И. – доцент кафедры дерматовенерологии и косметологии с курсом клинической лабораторной диагностики МБУ ИНО ФГБУ ГНЦ ФМБЦ им. А.И. Бурназяна ФМБА России, кандидат медицинских наук, доцент;
Новосельцев М.В. – ассистент кафедры дерматовенерологии и косметологии с курсом клинической лабораторной диагностики МБУ ИНО ФГБУ ГНЦ ФМБЦ им. А.И. Бурназяна ФМБА России;
Силютина Т.А. - ассистент кафедры дерматовенерологии и косметологии с курсом клинической лабораторной диагностики МБУ ИНО ФГБУ ГНЦ ФМБЦ им. А.И. Бурназяна ФМБА России.

Рецензенты:
Рахматулина М.Р. – заместитель директора ФГБУ "Государственный научный центр дерматовенерологии и косметологии" Министерства здравоохранения Российской Федерации по организационно-аналитической работе, доктор медицинских наук, профессор;
Фриго Н.В. – профессор кафедры дерматовенерологии и косметологии с курсом клинической лабораторной диагностики МБУ ИНО ФГБУ ГНЦ ФМБЦ им. А.И. Бурназяна ФМБА России, доктор медицинских наук.

В учебном пособии представлены международная классификация опухолей кожи, методы биопсии новообразований кожи, основные методы деструкции (криодеструкция, химическая деструкция, метод электрокоагуляции, радиоволновой метод, лазерная деструкция), используемые в практической деятельности врача, показания и противопоказания к методам, описаны преимущества и недостатки, а также техника проведения процедур удаления доброкачественных новообразований. Полученные знания позволят практикующему врачу выбрать наиболее оптимальный метод удаления доброкачественных новообразований кожи.
Учебное пособие предназначено для врачей дерматовенерологов, косметологов.

ISBN 978-5-93064-233-9

© Липова Е.В., Чекмарев А.С., Витвицкая Ю.Г., Глазко И.И., Новосельцев М.В., Силютина Т.А.
© ФГБУ ГНЦ ФМБЦ им. А.И. Бурназяна ФМБА России, 2023

СОДЕРЖАНИЕ

Введение 4

1.Международная классификация опухолей кожи (всемирная организация здравоохранения, 11 том 4-го издания серии воз о классификации опухолей человека, 2018 г.) 5

1.1. Опухоли из кератиноцитов и эпидермиса 5

1.2. Меланоцитарные опухоли 6

1.3. Опухоли из придатков кожи 7

1.4. Опухоли кроветворного и лимфоидного происхождения 9

1.5. Опухоли мягких тканей и нервов 10

1.6. Наследственные опухолевые синдромы, связанные со злокачественными новообразованиями кожи 13

2. Классификация методов деструкции 14

3. Виды биопсии 14

4. Методы деструкции новообразований 14

4.1. Криодеструкция 14

4.2. Химическая деструкция 19

4.2.1. 1,5% раствор цинка хлорпропионата в 50% 2-хлорпропионовой кислоте 19

4.2.2. Раствор азотной, уксусной, щавелевой, молочной кислот и тригидрата нитрата меди. 22

4.2.3. Комбинация препаратов фенола и метакрезола 25

4.3. Электрохирургия [6] 27

4.4. Радиоволновые методы деструкции 33

4.5. Деструкция доброкачественных новообразований кожи с применением лазерных технологий 41

Заключение 44

Список литературы 45

Тестовые вопросы 46

Ответы 51

ВВЕДЕНИЕ

В настоящее время во всем мире отмечается рост заболеваемости новообразованиями кожи. В России по данным Статистических материалов за последние 10 лет отмечена тенденция к увеличению заболеваемости злокачественными образованиями кожи: меланомой кожи с 44,5 человек на 100 тыс. населения в 2009 году до 66,9 человек на 100 тыс населения в 2019 году; раком кожи (кроме меланомы) с 236,5 чел на 100 тыс населения в 2009 году до 310,4 чел на 100 тыс населения в 2019 году [1]. Данный факт может быть обусловлен как увеличением заболеваемости злокачественными образованиями, так и повышением онконастороженности врачей и, соответственно, проведением своевременных диагностических мероприятий. Наряду со злокачественными опухолями может быть диагностирован достаточно широкий спектр и доброкачественных новообразований кожи. По данным российских исследователей при обращении пациентов с новообразованиями кожи превалируют эпителиальные (61,7% случаев) и доброкачественные (61,1% случаев) новообразования кожи [2]. В большинстве случаев обращаемость пациентов обусловлена наличием косметического дефекта и желанием его удаления, реже обращаются онконастороженные пациенты с диагностической целью. В одном и в другом случаях необходимо проведение диагностических мероприятий с целью выявления злокачественных новообразований.

На современном этапе специалист имеет возможность использовать широкий спектр лечебных методик, включающих деструктивные методы лечения. Основным условием для применения того или иного метода деструкции образований является отсутствие изменения кожных покровов пациента после заживления раневой поверхности, а также отсутствие рецидивов опухолей при их удалении и получение стойкого клинического эффекта. Понимание принципа действия используемого метода, знание показаний и противопоказаний, а также прогнозирование вероятности возникновения осложнений дает возможность специалисту выбрать оптимальный метод лечения выявленных новообразований.

Безусловно, большое количество видов новообразований кожи, отличающихся значительным разнообразием нозологических форм, этио-, пато-, морфогенезом, внешними проявлениями, диктует необходимость проведения дифференциальной диагностики, т.к. правильно установленный диагноз является основной составляющей успешного лечения пациента. Опухоли могут возникать в эпидермисе, мягкотканых компонентах дермы, придатках кожи и подкожной жировой клетчатки. Как и в других органах, новообразования кожи разделяют на доброкачественные, злокачественные и пограничные[3].

1. МЕЖДУНАРОДНАЯ КЛАССИФИКАЦИЯ ОПУХОЛЕЙ КОЖИ (ВСЕМИРНАЯ ОРГАНИЗАЦИЯ ЗДРАВООХРАНЕНИЯ, 11 ТОМ 4-ГО ИЗДАНИЯ СЕРИИ ВОЗ О КЛАССИФИКАЦИИ ОПУХОЛЕЙ ЧЕЛОВЕКА, 2018 Г.)

1.1. Опухоли из кератиноцитов и эпидермиса

- Рак кожи
  - **Рак базальноклеточный** 8090/2
    - Рак базальноклеточный узловой 8097/3
    - Рак базальноклеточный поверхностный 8091/3
    - Рак базальноклеточный микроузелковый 8097/3
    - Рак базальноклеточный инфильтрирующий 8092/3
    - Рак базальноклеточный склерозирующий, морфеаподобный 8092/3
    - Рак базально-плоскоклеточный,метатипический 8094/3
    - Рак базальноклеточный пигментный 8090/3
    - Рак базальноклеточный с саркоматоидной дифференцировкой 8092/3
    - Рак базальноклеточный с придатковой дифференцировкой 8090/3
    - Рак базальноклеточный фиброэпителиальный Пинкуса 8093/3
    - **Рак плоскоклеточный** 8070/3
    - Рак плоскоклеточный по типу кератоакантомы 8071/3
    - Рак плоскоклеточный акантолитический 8075/3
    - Рак плоскоклеточный веретеноклеточный 8074/3
    - Рак плоскоклеточный веррукозный 8051/3
    - Рак плоскоклеточный железисто-плоскоклеточный 8560/3
    - Рак плоскоклеточный светло-клеточный 8084/3
    - Другие редкие варианты
    - Рак плоскоклеточный с саркоматоидной дифференцировкой 8074/3
    - Рак подобный лимфоэпителиоме 8082/3
    - Рак плоскоклеточный псевдососудистый 8074/3
    - Рак плоскоклеточный с подобными остеокластам гигантскими клетками 8035/3
    - Рак плоскоклеточный in situ,болезнь Боуэна 8070/2
    - Рак Меркель-клеточный 8247/3
- Предшественники рака и доброкачественные симуляторы
  - Предраковые кератозы 8070/0
    - Актинический кератоз 8070/0
    - Кератоз мышьяковый 8070/0
    - ПУВА кератоз
  - Бородавки
    - Вульгарные бородавки

- Подошвенные бородавки
- Плоские бородавки
- Доброкачественные акантомы/кератозы
  - Себорейный кератоз 8052/0
  - Солнечное лентиго 8052/0
  - Лишаеподобный кератоз 8052/0
  - Светлоклеточная акантома 8084/0
  - Крупноклеточная акантома 8072/0
  - Бородавчатая дискератома 8054/0
  - Другие доброкачественные кератозы 8052/0

1.2. Меланоцитарные опухоли

- Меланоцитарные опухоли в коже, периодически подвергаемой воздействию солнца
  - Поверхностно распространяющаяся меланома 8743/3
  - Простое лентиго и лентигинозные меланоцитарные невусы 8742/0
  - Пограничный невус 8740/0
  - Сложный невус 8760/0
  - Дермальный невус 8750/0
  - Диспластический невус 8727/0
  - Рассыпной невус 8720/0
  - Топографо-специфический невус: молочной железы, подмышек, волосистой части головы и ушной раковины
  - Гало невус 8723/0
  - Невус Мейерсона 8720/0
  - Рецидивный невус
  - Глубокопенетрирующий невус и меланоцитома 8720/0
  - Пигментная эпителиоидная меланоцитома 8780/1
  - Комбинированный невус 8720/0
- Меланоцитарные опухоли в коже, хронически подвергаемой воздействию солнца
  - Злокачественное лентиго-меланома 8742/3
  - Десмопластическая меланома 8745/3
- Шпитц опухоли
  - Шпитц меланома 8770/3
  - Невус Шпитц 8770/0
  - Пигментированный веретеноклеточный невус Рида 8770/0
- Акральные меланоцитарные опухоли
  - Акральная меланома 8774/3

- Акральный невус 8774/0
- Меланоцитарные опухоли половых органов и слизистых
- Меланомы слизистых: генитальная, оральная, синусоназальная 8720/3
- Лентигинозная меланома слизистых 8746/3
- Узловая меланома слизистых 8721/3
- Генитальный невус 8720/0
- Меланоцитарные опухоли из голубого невуса
- Меланома из голубого невуса 8780/3
- Голубой невус 8780/0
- Клеточный голубой невус 8790/0
- Монгольское пятно
- Невус Ито
- Невус Ота
- Меланоцитарные опухоли из врожденного невуса
- Меланома из гигантского врожденного невуса 8761/3
- Врожденный меланоцитарный невус 8761/0
- Пролиферативные узлы во врожденном меланоцитарном невусе 8762/1
- Глазные меланоцитарные опухоли
- Увеальная меланома
  - Эпителиоидноклеточная меланома 8771 /3
  - Веретеноклеточная меланома типа А 8773/3
  - Веретеноклеточная меланома типа В 8774/3
- Конъюнктивальная меланома
  - Меланома NOS 8720/3
- Конъюнктивальный первичный приобретенный меланоз с атипией 8720/2
- Конъюнктивальный невус 8720/0
- Узловая,невоидная и метастатическая меланомы
- Узловая меланома 8721/3
- Невоидная меланома 8720/3
- Метастатическая меланома 8720/6

1.3. Опухоли из придатков кожи

- Злокачественные эккринные и апокринные опухоли
- Аднексальная аденокарцинома 8390/3
- Микрокистозная карцинома из придатков 8407/3
- Порокарцинома 8409/3
- Злокачественные опухоли из спираденомы,цилиндромы или спираденоцилиндромы 8403/3

- Злокачественная смешанная опухоль 8940/3
- Гидроаденокарцинома 8402/3
- Муцинозная карцинома 8480/3
- Эндокринная муцин-продуцирующая карцинома потовых желез 8509/3
- Пальцевая папиллярная карцинома 8408/3
- Аденокистозная карцинома 8200/3
- Апокриновая карцинома 8401/3
- Сквамозная карцинома эккринных протоков 8560/3
- Сирингоцистоаденоарцинома сосочковая 8406/3
- Секреторная карцинома 8502/3
- Решетоподобная карцинома 8201/3
- Перстневидноклеточная/гистиоцитоидная карцинома 8490/3

- Доброкачественные эккринные и апокринные опухоли
  - Гидроцистома 8404/0
  - Сирингома 8407/0
  - Порома 8409/0
  - Сирингофиброаденома 8392/0
  - Гидроаденома 8402/0
  - Спироаденома 8403/0
  - Цилиндрома 8200/0
  - Тубулярная аденома 8211/0
  - Сирингоцистоаденома сосочковая 8406/0
  - Смешанная опухоль-хондроидная сирингома 8940/0
  - Миоэпителиома 8982/0
- Злокачественные опухоли с фолликулярной дифференцировкой
  - Пиломатрикальная карцинома 8110/3
  - Пролиферирующая трихолемальная опухоль 8103/1
  - Трихобластная карцинома / карциносаркома 8100/3
  - Трихолемальная карцинома 8102/3
- Доброкачественные опухоли с фолликулярной дифференцировкой
  - Трихобластома 8100/0
  - Пиломатриксома 8110/0
  - Трихолеммома 8102/0
  - Трихофолликулома 8101/0
  - Акантома волосяного влагалища 8104/0
  - Опухоль фолликулярной воронки 8104/0
  - Меланоцитарная матрикома 8110/0
  - Триходискома с преобладанием веретенообразных клеток 8391/0
- Опухоли с сальной дифференцировкой

- Сальная карцинома 8410/3
- Сальная аденома 8410/0
- Себоцистома 8410/0
- Топографо-специфические опухоли
- Болезнь Педжета молочной железы 8540/3
- Экстрамаммарная болезнь Педжета 8542/3
- Аденокарцинома аногенитальных молочно-подобных желез 8500/3
- Гидроаденома сосочковая 8405/0
- Фиброаденома аногенитальных молочно-подобных желез 9010/0
- Филлоидная опухоль аногенитальных молочно-подобных желез 9020/0

1.4. Опухоли кроветворного и лимфоидного происхождения

- Грибовидный микоз 9700/3
- варианты грибовидного микоза
- Фолликулярный грибовидный микоз 9700/3
- Синдром гранулематозной «вялой» кожи 9700/3
- Педжетоидый ретикулез 9700/3
- синдром Сезари 9701/3
- CD30-положительные Т-клеточные лимфомы кожи
- Лимфоматоидный папулез 9718/1
- Первичная кожная анапластическая крупноклеточная лимфома 9718/3
- Лейкоз/лимфома Т-клеточная взрослых 9827/3
- Подкожная панникулитоподобная Т-клеточная лимфома 9708/3
- Кожные проявления хронической активной инфекции Эпштейн-Барра
- Гидровакциноформноподобная лимфома 9725/1
- Экстранодальная NK/T-клеточная лимфома,назальный тип) 9719/3
- Первичная кожная Т клеточная лимфома
- Кожная гамма-, дельта-позитивная Т-клеточная лимфома 9726/3
- Первичная кожная агрессивная эпидермотропная CD8-позитивная цитотоксическая Т-клеточная лимфома 9709/3
- Первичная кожная акральная CD8 позитивная Т-клеточная лимфома 9709/3
- Первичная кожная мелко-, среднеклеточная, CD4-позитивная Т-клеточная лимфома 9709/1
- Вторичная кожная Т-клеточная лимфома и лейкимиды
- Системная анапластическая крупноклеточная лимфома ALK позитивная 9714/3
- Системнаяанапластическая крупноклеточная лимфома ALK негативная 9715/3

- Ангиоиммунобластная Т-клеточная лимфома 9705/3
- Т-клеточная пролимфоцитарная лейкемия 9834/3
- В-клеточная лимфома маргинальной зоны - MALT-типа 9699/3
- В-клеточная лимфома кожи из клеток фолликулярого центра 9597/3
- Диффузная В-крупноклеточная лимфома кожи 9680/3
- Интраваскулярная крупноклеточная В-клеточная лимфома 9712/3
- Слизисто-кожные язвы, вызванные инфекцией Эпштейн-Барра 9680/1
- Лимфоматоидный гранулематоз
  - 1-2 степень 9766/1
  - 3 степень 9766/3
- Кожные проявления первичных внекожных В-клеточных лимфом и лейкозов
  - Лимфома из клеток мантийной зоны 9673/3
  - Лимфома Беркитта 9687/3
  - Хронический лимфоцитарный лейкоз 9823/3
- Т- и В-лимфобластные лейкозы/лимфомы
  - Т-лимфобластный лейкоз/лимфома 9837/3
  - В-лимфобластный лейкоз/лимфома 9811/3
- Опухоли из бластных плазмоцитоидных дендритных клеток 9727/3
- Миелоидный лейкоз 9330/3
- Кожный мастоцитоз 9740/1
  - Саркома тучно-клеточная 9740/3
  - Вялотекущий системный мастоцитоз 9741/1
  - Агрессивный системный мастоцитоз 9741/3
  - Системный мастоцитоз связанный с гематологическим новообразованием 9741/3
- Тучно-клеточный лейкоз 9742/3
- Опухоли гистиоцитарных и дендритных клеток
  - Гистиоцитоз клеток Лангерганса 9751/1
  - Неопределенный клеточный гистиоцитоз / неопределенная опухоль дендритных клеток 9751/3
  - Болезнь Розаи-Дорфмана
  - Ксантогранулема юношеская
  - Болезнь Эрдгейма-Честера 9749/3
  - Ретикулогистиоцитоз 8831/0

1.5. Опухоли мягких тканей и нервов

- Жировые опухоли
  - Атипичная липоматозная опухоль 8850/1

- Дедифференцированная липосаркома 8858/3
- Плеоморфная липосаркома 8854/3
- Липома 8850/0
- Веретеноклеточная/плеоморфная липома 8857/0
- Ангиолипома 8861/0
- Невус липоматозный поверхностный
- Фиброзные, фиброгистиоцитарные и гистиоцитарные опухоли
- Миксовоспалительная фибробластическая саркома 8811/1
- Дерматофибросаркома выбухающая 8832/1
- Гигантоклеточная фибробластома 8834/1
- Опухоль Беднара 8833/1
- Фибросаркоматозная выбухающая дерматофибросаркома 8832/3
- Плексиформная фиброгистиоцитарная опухоль 8835/1
- Поверхностный фиброматоз 8813/1
- Дерматофиброма 8832/0
- Эпителиоидная фиброзная гистиоцитома 8830/0
- Фибромы
  - Фиброма сухожильного влагалища 8813/0
  - Фиброма апоневротическая кальцифицированная 8816/0
  - Склеротическая фиброма 8823/0
  - Фиброма затылочного типа 8810/0
  - Фиброма Гарднера 8810/0
  - Плеоморфная фиброма 8832/0
  - Эластофиброма 8820/0
  - Коллагеновая фиброма 8810/0
- Поверхностная акральная фибромиксома 8811/0
- Кожная миксома 8840/0
- Дерматомиофиброма 8824/0
- Миофиброма 8824/0
- Миофиброматоз 8824/1
- Бляшечноподобная CD34 позитивная дермальная фиброма 8810/0
- Фасциит узловой 8828/0
- Опухоли из гладких и скелетных мышц
- Лейомиома из клеток, поднимающих волос 8890/0
- Кожная лейомиосаркома 8897/1
- Мио-околососудистые опухоли
- Гломус опухоль 8711/0
  - Гломангиомиома 8713/0

- Гломус опухоль с неопределенным злокачественным потенциалом 8711/1
- Злокачественная гломус-опухоль 8711/3
- Миоперицитома 8824/0
- Ангиолейомиома 8894/0
- Сосудистые опухоли
- Кожная ангиосаркома 9120/3
- Гемангиоэндотелиомы
  - Композитная гемангиоэндотелиома 9136/1
  - Капошиформная гемангиоэндотелиома 9130/1
  - Псевдомиогенная гемангиоэндотелиома 9138/1
  - Сетевидная гемангиоэндотелиома 9136/1
  - Эпителиоидная гемангиоэндотелиома 9133/3
  - Саркома Капоши 9140/3
  - Атипичные сосудистые поражения 9126/0
  - Узел кожный эпителиоидный ангиоматозный 9125/0
- Гемангиомы
  - Вишневая гемангиома 9120/0
  - Синусоидальная гемангиома 9120/0
  - Микровенулярная гемангиома 9120/0
  - Гемангиома мишеневидная гемосидерозная 9120/0
  - Гломерулоидная гемангиома 9120/0
  - Веретеноклеточная гемангиома 9120/0
  - Эпителиоидная гемангиома 9125/0
  - Пучковая гемангиома 9161/0
  - Ангиокератома 9141/0
  - Гемангиома младенцев 9131/0
  - Быстро разрешающаяся врожденная гемангиома 9131/0
  - Не-разрешающаяся врожденная гемангиома 9131/0
  - Пиогенная гранулема 9131/0
  - Бородавчатая венозная мальформация 9142/0
  - Мальформация артериовенозная 9123/0
- Лимфангиома 9170/0
- Нейральные опухоли
- Нейрофиброма 9540/0
- Ограниченная солитарная нейрофиброма 9570/0
- Миксома нервных оболочек 9562/0
- Периневрома 9571/0
- Злокачественная периневрома 9571/3

- Зернистоклеточная опухоль 9580/0
- Злокачественная зернистоклеточная опухоль 9580/3
- Шваннома 9560/0
- Злокачественная шванома 9540/3
- Эпителиоидная злокачественная опухоль оболочки периферического нерва 2542/3
- Злокачественная тритон-опухоль 2561/3
- Опухоли с неопределенной дифференцировкой
- Фиброксантома атипичная 8830/1
- Плеоморфная дермальная саркома 8802/1
- Миофибросаркома 8811/3
- Эпителиоидная саркома 8804/3
- Дермальная светлоклеточная саркома 9044/3
- Саркома Юинга 9364/3
- Примитивная не-нервная зернисто-клеточная опухоль 8990/1
- Клеточная невротекеома 9562/0

1.6. Наследственные опухолевые синдромы, связанные со злокачественными новообразованиями кожи

- Семейная меланома
- Пигментная ксеродерма
- Синдром базальноклеточных невусов Гольтца—Горлина
- Синдром Карни
- Синдром предрасположенности к опухоли BAP1
- Синдром Мюир-Торре

Морфологические термины имеют пятизначные коды в диапазоне от 8000/0 до 9992/3. Первые четыре цифры обозначают конкретный гистологический термин, пятая цифра после слеша (/) - это код характера новообразования, который показывает биологическое поведение опухоли:

- /0 - доброкачественные новообразования
- /1 - новообразования неопределенного и неизвестного характера
- /2 - новообразования in situ (неинвазивная опухоль)
- /3 - злокачественные новообразования с установленной или предполагаемой первичной локализацией

2. КЛАССИФИКАЦИЯ МЕТОДОВ ДЕСТРУКЦИИ

- хирургические
- химические (аппликации химических веществ)
- физические (криодеструкция, электрохирургия, лазерное удаление, лучевая терапия и т.д.)
- комбинированные

В случае выявления доброкачественного новообразования кожи и (или) ее придатков, удаление необходимо проводить только с последующим проведением патоморфологического исследования.

3. ВИДЫ БИОПСИИ

При получении биоматериала для гистологического исследования используют следующие виды биопсии, классификация которых основана на способе получения биоматериала. Мы представляем виды биопсий, наиболее широко используемых в дерматоонкологической практике:

- эксцизионная биопсия — забор для исследования патологического образования целиком;
- инцизионная биопсия — забор для исследования части патологического образования либо диффузно измененного органа;
- щипковая биопсия — с помощью биопсийных щипцов (punch-biopsy);
- скарификационная (поверхностная) биопсия (shaving biopsy) — забор материала путём срезания с поверхности образования тонкого пласта ткани, применяется для биопсии патологических образований кожи;
- петлевая биопсия — забор материала петлей при помощи коагулятора в режиме резания тканей либо радиочастотного хирургического аппарата.

4. МЕТОДЫ ДЕСТРУКЦИИ НОВООБРАЗОВАНИЙ

4.1. Криодеструкция

Криодеструкция - метод разрушения тканей с помощью сверхнизкой температуры, источником которой являются сжиженные газы.

Использование экстремально низких температур для разрушения патологических тканевых структур является высокоэффективным, малоинвазивным средством терапии. На сегодняшний день для проведения криодеструкции есть возможность использования хладагентов с различными температурами кипения: жидкого азота -195,8°С, сжиженного углекислого газа

-78,5°С, закиси азота -89°С, жидкого кислорода -182,9°С. Самым эффективным криогеном для клинического использования признан жидкий азот.

Жидкий азот - жидкость без цвета и запаха, не оказывающая токсического действия, с температурой кипения -195,8°С. Жидкий азот не взрывоопасен, не пожароопасен. Для его хранения используются специальные резервуары - сосуды Дьюара, действие которых аналогично действию бытового термоса. Появление сосудов Дьюара дало возможность использовать низкотемпературные жидкости вне лаборатории. В медицинских учреждениях чаще используются сосуды емкостью 6,0 и 17,5 л, наиболее удобные при транспортировке. Жидкий азот в таких сосудах может храниться до 1 мес. Крышка сосуда Дьюара имеет округлое отверстие и не плотно закрывает горловину сосуда. Испаряется жидкий азот со скоростью 50 мл/ч. При испарении 1 л жидкого азота образуется 700 л газообразного, поэтому помещение для хранения емкости с жидким азотом должно хорошо проветриваться. Сосуд с жидким азотом должен храниться в отдельном темном помещении, вдали от нагревательных приборов. Для работы с жидким азотом во врачебном косметическом кабинете можно использовать обычный пищевой термос емкостью от 0,5 до 2,0 л с колбой из нержавеющей стали. Из сосуда Дьюара в термос жидкий азот наливают с помощью специального переливного устройства по типу сифона или через воронку. Для удобства проведения криодеструктивных процедур были разработаны профессиональные криодеструкторы, которые являются безопасными, удобными в работе, обладают широким выбором возможностей для лечения новообразований кожи и производятся по самым совершенным техническим стандартам. Криодеструкторы и струйные наконечники, созданные для профессионального использования, позволяют эффективно осуществлять процедуры криохирургии с достижением максимального эстетического эффекта (рис.1, 2).

Рис.1. Криодеструкторы объемом 500 мл и 350 мл

Рис. 2. Струйные наконечники: апертурные наконечники различного диаметра и наконечник с загнутым концом

Принцип метода

Повреждение клеток происходит под действием низких температур вследствие образования кристаллов льда как внутри клетки, так и снаружи, что приводит к разрушению клеточной стенки, внутриклеточных структур, нарушением обмена веществ, стаза крови, приводящих к аноксии и некрозу ткани, а также к гуморальному и клеточно-опосредованному ответу всего организма на криовоздействие. Однократное замораживание ведёт к дермально-эпидермальному расслоению кожи, что используется при лечении доброкачественных эпидермальных новообразований. Более чувствительные клетки эпидермиса разрушаются, в то время как дерма остаётся нетронутой. Однако самое большое повреждение клетка получает во время оттаивания. В течение 24-х часов после обработки развивается воспаление, которое способствует дальнейшему разрушению тканевых структур под действием иммунологических механизмов. Степень повреждения зависит от длительности охлаждения и достигнутого минимума температуры. При повторении цикла замораживания-оттаивания происходит большее разрушение тканей в сравнении с однократным циклом. Наиболее чувствительны к воздействию низких температур меланоциты, что проявляется гипопигментацией после процедуры криодеструкции. Это свойство можно обратить на пользу при лечении дерматофибром, которые часто имеют лёгкую поверхностную гиперпигментацию. Фибробласты, напротив, устойчивы к воздействию низких температур. Еще более устойчив коллаген: после воздействия жидким азотом коллаген структурно не повреждается. Это объясняет упорное сопротивление гипертрофических и келоидных рубцов к лечению жидким азотом. Однако, при экспозиции жидкого азота на одном месте после образования ледяного шарика более 30 секунд возможно необратимое образование рубцовой ткани вследствие разрушения коллагена.

Показания

Удаление доброкачественных опухолей в дерматологии, дерматоонкологии, косметологии, гинекологии, оториноларингологии: актиничный кератоз, гемангиома, простые бородавки, кожный рог, дерматофиброма, гиперкератоз, гиперплазия сальных желез, контагиозный моллюск, пиогенная гранулема, солнечное лентиго, плоскоклеточный рак и др.

Противопоказания [4]

Абсолютные противопоказания:

- новообразования, которые требуют дифференциальной диагностики со злокачественными опухолями
- новообразования, расположенные на участках с плохой циркуляцией

- меланома
- несогласие пациента с возможными изменениями пигментации
- очевидная чувствительность или неблагоприятная реакция на криохирургию

Относительные противопоказания:

- непереносимость холода
- крапивница, вызываемая холодом
- коллагеновые или аутоиммунные заболевания
- параллельное лечение иммунодепрессивными лекарствами
- криоглобулемия
- сильно пигментированная кожа
- образования расположены на передней стороне бедра, на краях век, на носогубной складке, на крыльях носа и на участках с волосяным покровом
- множественная миелома
- гангренозная пиодерма
- болезнь Рейно́

Техника проведения процедуры

Температуру, необходимую для разрушения клеток, определяют в зависимости от морфологии клеток, а также степени их гидратации. В среднем, достаточно воздействия температурами в диапазоне от -25°С до -30°С, который быстро достигается на глубине до 3-4 мм при воздействии техники спрея жидкого азота.

Степень повреждения тканей зависит от способа подведения жидкого азота (контактный, пенетрация, опрыскивание) с помощью аппаратуры или аппликации ватным тампоном. Наиболее простой и самый распространенный метод - нанесение жидкого азота с помощью ватного тампона. Тампон не должен быть слишком плотным. Тампон погружают в емкость с жидким азотом, не плотно прижимают к новообразованию. При наличии большой площади, процедуру проводят в несколько приемов. Аппликация ватным тампоном в сравнение с аппаратной техникой нанесения криогена менее эффективна.

Использование наконечников и контактных зондов позволяет увеличить эффективность проводимой процедуры. Наконечники различаются размером диаметра (A, B, C, D) и, соответственно, объемом испускаемого жидкого азота. При использовании струйных наконечников насадку криодеструктора держат перпендикулярно обрабатываемой поверхности на расстоянии 1-1,5 см. Обработку новообразования продолжают до замораживания обрабатываемой поверхности и образования закраины (ободок здоровой ткани вокруг патологического образования). При необходимости воздействия концентрации жидкого азота на строго определённой площади, используют неопреновые

конусы или прозрачную пластину с коническими углублениями и отверстиями разного диаметра. Использование сконцентрированного воздействия жидкого азота усиливает деструктивное действие последнего, что необходимо учитывать при выборе времени процедуры, сократив ее длительность.

При достижении необходимого эффекта воздействие на обрабатываемую область продолжают еще в течение 5-30 сек в зависимости от характера новообразования. Также характер новообразования определяет ширину необходимой закраины и составляет для доброкачественных образований от 1 до 2 мм, для предраковых элементов – 2-3 мм, злокачественных новообразований – 5 мм. При удалении злокачественных опухолей используют несколько циклов техники замораживания-оттаивания. Как правило, перерыв между циклами составляет 2-3 мин, которых достаточно для полного размораживания тканей. После первого цикла количество жидкости внутри оттаявшей области возрастает, что позволяет производить более быстрое замораживание в последующих процедурах. При использовании данной техники возможно произвести разрушение тканей в диаметре 2-х сантиметров в диаметре.

В контактных зондах жидкий азот проходит через головку зонда, прежде чем выйти в атмосферу через пластиковый отвод, а с кожей контактирует только поверхность головки. Зонды позволяют врачу оказывать давление на место процедуры, что создаёт более быстрое и глубокое замораживание. Данный способ широко используется при лечении бородавок.

Постпроцедурный уход

В большинстве случаев при поверхностно расположенных образованиях или маленьком диаметре специальный уход не требуется. Образование постепенно проходит этапы воспаления, ожог, пузырь, ссыхание в струп и отшелушивается естественным образом.

После криовоздействия возникает некроз ткани, который должен обрабатываться анилиновыми красителями, а при присоединении вторичной инфекции – антибиотикотерапия. При образовании пузыря с серозным содержимым прокалывать, снимать покрышку пузыря нельзя. При разрыве пузыря место эрозии необходимо обрабатывать анилиновыми красителями (фукорцин, бриллиантовый зеленый). Пациентов необходимо предупредить, что они могут испытывать боль, дискомфорт, отечность места проведения процедуры.

Осложнения

Лечение может осложниться явлениями гипопигментации, однако восстановление пигментации часто происходит в течение нескольких месяцев за счёт неповреждённых меланоцитов внутри волосяных фолликулов или

миграции меланоцитов с краёв обработанного участка[35]. Тем не менее, предсказать восстановление пигментации в каждом индивидуальном случае невозможно.

Возможно появление дискомфорта в виде жжения различной интенсивности. Наиболее чувствительные области – это кончики пальцев, уши и виски.

Проведение криодеструкции на лбу или висках может вызвать головные боли.

Обработка участков с волосяным покровом может привести к стойкой аллопеции.

В редких случаях возможны повреждения чувствительных нервных окончаний при обширной и серийной криодеструкции. Возвращение чувствительности может занять от 12 до 18 месяцев.

Криохирургия в области ногтя может привести к дистрофии ногтя и к повреждению сухожилий пальца.

Возможно образование тонкого гипертрофического шрама, который в большинстве случаев замещается нормальной кожей [1, 26,7].

4.2. Химическая деструкция

Важное значение в лечении эпителиальных опухолей кожи имеют методы химической деструкции, при которых на патологический элемент местно наносят растворы щелочей, кислот, фенола и др.

4.2.1. 1,5% раствор цинка хлорпропионата в 50% 2-хлорпропионовой кислоте.

Показания

Лечение поражений кожи и слизистой оболочки:

- вульгарных бородавок;
- подошвенных бородавок;
- плоских бородавок;
- аногенитальных бородавок;
- акрохордонов;
- себорейных кератом;
- себороидов;
- доброкачественных невусов (малопигментных, беспигментных, папилломатозных, фиброэпителиальных, невусов Сеттона), проверенных на доброкачественность.

Противопоказания

- злокачественные новообразования кожи и слизистой оболочки;
- выраженная склонность к образованию келоидов;
- беременность;
- период лактации;
- возраст до 18 лет;
- повышенная чувствительность к компонентам препарата.

При наружном и местном применении на пораженных участках кожи или слизистой оболочки препарат способен прерывать рост и жизнедеятельность патологически измененных клеток и тканей, в т.ч. доброкачественных новообразований кожи и слизистой оболочки, посредством антиокоагуляции, дегидратации и девитализации. При применении на пораженных участках препарат ведет к фиксации с последующей мумификацией патологически измененной ткани, с которой препарат вступает в соприкосновение. Непосредственное действие препарата выражается в обесцвечивании кожи и слизистой оболочки с появлением характерного бледно-серого оттенка. В последующем девитализированная патологическая ткань высыхает и изменяет цвет на темно-коричневый из-за мумификации. Мумифицированные струпья отделяются только после полной реэпителизации спонтанно через 2-3 недели. Заживление идет без осложнений, особенно при отсутствии вторичной инфекции, не оставляя значительных рубцов и шрамов, деформаций прилегающих тканей или нарушений функций органов.

Способ применения и дозы

Раствор для наружного применения наносится на новообразования с помощью деревянного шпателя с заостренным наконечником (для новообразований с диаметром от 0,1 до 0,5 см) или с помощью стеклянного капилляра (для новообразований с диаметром свыше 0,5 см). Перед нанесением препарата обрабатываемую поверхность предварительно обезжиривают 70% спиртовым раствором для лучшего проникновения раствора. Нанесение раствора проводят до изменения окраски тканей: плоские бородавки изменяют цвет на серовато-белый спустя 1-3 мин после однократного нанесения, вульгарные бородавки - на серовато-желтый в течение 2-5 мин после 2-3-кратного нанесения препарата. При подошвенных бородавках цвет образований практически не меняется, однако в течение 5-7 мин после 3-5 последовательных аппликаций наблюдается их выраженная инфильтрация. Одновременно происходит изменение консистенции новообразования на более плотную. Вокруг новообразования наблюдается транзиторная полоска гиперемии и отека, которая бесследно исчезает через 25-40 мин после завершения процедуры. На следующий день после аппликации патологический очаг мумифицируется,

приобретает темно-коричневый оттенок и резко уменьшается в размерах. Дозировка препарата зависит от вида, размеров, плотности и степени выраженности гиперкератоза и может составлять 0.02 мл-0.2 мл. Максимальная суточная доза - 0.2 мл. Для получения клинического эффекта при плоских и вульгарных бородавках достаточно 1-2 последовательных обработок кратностью 1 раз в 7-14 дней, при подошвенных бородавках — 1-3 обработок кратностью 1 раз в 14-21 день. Перед каждой обработкой рекомендуется механически удалять мумифицированные ткани. Мумифицированные струпья отделяются только после полной эпителизации спонтанно через 2-3 недели.

При лечении аногенитальных бородавок одномоментно может быть обработано не более 2-3 очагов поражения суммарной площадью до 3 см2. Максимальная суточная доза - 0.2 мл. При наличии более обширных очагов поражения лечение препаратом должно проводиться в несколько этапов с интервалом не менее 24 ч. При нанесении препарата возникает небольшой отек слизистой оболочки. В течение 2-3 суток после использования препарата происходит отторжение некротизированных тканей. Полная регенерация наблюдается в течение 10-14 суток. При крупных аногенитальных бородавках в случае неполной некротизации возможно повторное нанесение препарата через 5-7 суток.

Обработку комбинированным препаратом на основе 2-хлорпропионовой кислоты и хлорпропионата цинка рекомендуется проводить в условиях процедурного кабинета медицинским персоналом.

Постпроцедурный уход

После деструкции новообразований рекомендуется обработка мумифицирующихся образований неспиртовыми растворами антисептиков (хлоргекседин, мирамистин, перекись водорода).

Нельзя удалять мумифицированный струп соскабливанием или с помощью механических средств. Струп должен отделиться от здоровой кожи или слизистой оболочки самостоятельно, иначе возможно нарушение процессов заживления тканей и образование рубцов.

До достижения полного заживления кожи или слизистой оболочки не рекомендуется купаться в бассейнах и открытых водоемах, а также следует избегать воздействия прямых солнечных лучей и ультрафиолетового излучения. В день проведения лечения рекомендуется ограничить водные процедуры.

Желательно до полной эпителизации избегать травматизации и загрязнений обработанного патологического очага.

4.2.2. Раствор азотной, уксусной, щавелевой, молочной кислот и тригидрата нитрата меди.

Показания к применению

Раствор предназначен только для наружного применения при лечении следующих доброкачественных изменений кожи:

- *Verruca vulgaris* (обыкновенные бородавки)
- *Verruca plantaris* (подошвенные бородавки)
- *Condylomata acuminata* (остроконечные кондиломы)
- *Naevus naevo-cellularis* (невоклеточный невус, проверенный на доброкачественность)

Противопоказания

- применение раствора строго противопоказано при злокачественных образованиях кожи, склонных к метастазированию, в частности, при злокачественной меланоме.
- раствор не должен использоваться у пациентов с выраженной склонностью к образованию рубцовой ткани.
- раствор не должен использоваться для удаления веснушек и келоидных рубцов

Раствор предназначен для наружного применения при лечении доброкачественных поверхностных поражений кожи. При местном применении на пораженных участках кожи раствор ведет к непосредственной прижизненной фиксации с последующей мумификацией патологически измененной ткани, с которой препарат вступает в соприкосновение. Непосредственное действие препарата выражается в обесцвечивании кожи с появлением характерного бледно-серого или желтоватого оттенка. Девитализированная после воздействия препарата ткань обезвоживается и по мере мумифицирования приобретает темно-коричневую окраску. Образовавшийся мумифицированный струп спонтанно отслаивается спустя несколько дней или недель.

Комплексное воздействие на пораженный участок кожи азотной кислоты, нитрата меди и органических кислот (уксусная, молочная, щавелевая кислоты) обеспечивает быструю девитализацию и фиксацию патологически измененного участка ткани, подвергшемуся лечению.

Во время терапии не наблюдается какой-либо существенной абсорбции активного вещества через кожу; принимая во внимание минимальные объемы терапевтической дозы, можно не опасаться системного воздействие препарата на организм.

Способ применения и дозы

Процедура должна проводиться врачом или медицинским персоналом под контролем врача. Перед процедурой область пораженного участка кожи обрабатывается этиловым спиртом или эфиром. Раствор наносится непосредственно на пораженный участок кожи. Для нанесения препарата на кожу используется специальный пластиковый аппликатор с острым и тупым концами, имеющийся в каждой упаковке. Острый край используется главным образом для нанесения препарата на небольшие по площади пораженные участки кожи; тупой конец используется для обработки обширных очагов поражения. В качестве альтернативного метода нанесения препарата используется прилагаемый стеклянный капилляр. Комбинированные поражения кожи площадью 2-3 см^2 также могут обрабатываться с помощью стеклянного капилляра. Чтобы наполнить препаратом стеклянный капилляр, его необходимо на несколько минут погрузить в раствор. Следует соблюдать особую осторожность при аппликации, избегая нанесения слишком больших объемов раствора и повреждения глубинных слоев ткани. Необходимо наносить столько раствора, сколько его поглощает ткань пораженного участка кожи. Препарат осторожно наносится на пораженный участок кожи пластиковым аппликатором или стеклянным капилляром и затем равномерно распределяется по поверхности выбранного участка кожи при легком надавливании с помощью пластикового аппликатора до полного проникновения раствора в ткань. В течение последующих 3-5 минут необходимо тщательно наблюдать за изменениями, происходящими на обрабатываемом участке: происходит обесцвечивание кожи с появлением характерного бледно-серового или желтоватого оттенка. Процедура должна повторяться до тех пор, пока не произойдет вышеуказанных изменений окраски кожи.

При обработке ороговевших бородавок верхний слой рогового слоя следует предварительно удалить.

Пораженные участки кожи диаметром более 10 мм обрабатываются препаратом только в том случае, если установлено, что патологически видоизменен только верхний слой кожи.

При наличии многочисленных очагов поражения кожи лечение должно проводиться в несколько этапов, с интервалом приблизительно в 4 недели. Во время каждой процедуры может быть обработано не более 2-3 очагов поражения суммарной площадью не более 2-3 см^2.

Во время проведения процедуры могут наблюдаться умеренная преходящая эритема и возникновение белого ишемического кольца на здоровой коже вокруг места нанесения препарата. Эти явления считаются нормальным и не требуют специального лечения. В случаях появления боли лечение должно

быть незамедлительно прервано. В течение нескольких дней после проведения процедуры обработанный участок кожи приобретает темно-коричневый оттенок и высыхает с образованием струпа. В случае неудовлетворительной мумификации патологически измененной ткани можно провести повторную процедуру через несколько дней.

Для того, чтобы способствовать фиксации и мумификации патологически измененных тканей, подвергшихся лечению, пораженные участки следует обрабатывать 2-3 раза в день тампоном, смоченным 70 % спиртом (особенно после принятия ванны или после умывания).

Меры предосторожности

- не допускается применение раствора на воспаленных участках кожи
- в случаях появления боли лечение должно быть незамедлительно прервано
- применение слишком больших доз может привести к возникновению кислотных ожогов и повреждению глубоких слоев ткани
- особые меры предосторожности следует соблюдать при нанесении раствора на лицо, особенно на кожные участки, расположенные около глаз
- после биопсии пораженного участка кожи рекомендуется подождать 8-10 дней, прежде чем приступать к лечению раствором кислот

Постпроцедурный уход

После деструкции новообразований рекомендуется обработка мумифицирующихся образований неспиртовыми растворами антисептиков (хлоргекседин, мирамистин, перекись водорода).

Нельзя удалять мумифицированный струп соскабливанием или с помощью механических средств. Струп должен отделиться от здоровой кожи или слизистой оболочки самостоятельно, иначе возможно нарушение процессов заживления тканей и образование рубцов.

До достижения полного заживления кожи или слизистой оболочки не рекомендуется купаться в бассейнах и открытых водоемах, а также следует избегать воздействия прямых солнечных лучей и ультрафиолетового излучения. В день проведения лечения рекомендуется ограничить водные процедуры.

Желательно до полной эпителизации избегать травматизации и загрязнений обработанного патологического очага.

Осложнения

В случаях неправильного использования препарата (применение слишком больших доз) могут быть повреждены глубокие слои ткани.

Применение раствора может привести к изменению пигментации кожи и образованию рубцовой ткани. Однако, при том условии, что процесс заживления протекает нормально, не сопровождается инфекцией, а возникший струп отпадает спонтанно, риск таких нежелательных воздействий незначителен.

4.2.3. Комбинация препаратов фенола и метакрезола

Показания

Обычные, нитевидные и подошвенные бородавки, папилломы, остроконечные кондиломы кожи, сухие мозоли, кератомы.

Противопоказания

Повышенная индивидуальная чувствительность к компонентам препарата. Пигментные невусы (родинки), высыпания, расположенные на красной кайме губ и слизистых оболочках. Нельзя наносить препарат на поверхность кожи площадью более 20см^2. Дети до 7 лет.

Препарат предназначен для наружного применения, обладает прижигающим действием, коагулирует белки кожи.

Способ применения и дозы

Препарат наносят точно на обрабатываемый участок специальным аппликатором или небольшой тонкой деревянной палочкой, не допуская попадания его на соседние здоровые участки кожи и слизистые оболочки. На мелкие папилломы (размером до 2 мм) и нитевидные бородавки препарат наносят однократно. Более крупные папилломы и небольшие бородавки (размером 2-3 мм) смазывают препаратом 3-4 раза, делая перерывы для подсыхания нанесенной жидкости. Перед удалением бородавок с плотной ороговевшей поверхностью на кистях, подошвенных бородавок, кератом, сухих мозолей необходимо устранить с их поверхности роговые наслоения. Для этого на несколько часов наносят кератолитическую мазь (например, 10 % салициловую или др.), покрывая смазанный участок компрессной бумагой или полиэтиленовой пленкой, а затем используют марлевую повязку. Возможно заклеивание лейкопластырем. После чего повязку или лейкопластырь снимают, кожу распаривают в горячей воде с добавлением мыла и соды в течение 10-15 минут и удаляют роговые наслоения (срезают маникюрными ножницами или щипцами).

На подсушенную кожу препарат наносят несколько раз, делая 3-4-минутные перерывы для подсыхания. Бородавки на кистях и подошвах

обрабатывают препаратом 7-10 раз с интервалом 3-4 минуты. Кератомы и сухие мозоли достаточно обработать 3-4 раза с интервалом 3-4 мин. При необходимости многократного нанесения препарата во избежание ожога окружающей кожи целесообразно смазать ее цинковой пастой. Паста удаляется сухим марлевым тампоном после подсыхания последней порции нанесенного препарата. Обработка препаратом проводится в процедурном кабинете поликлиники дерматовенерологом или урологом. Препарат наносят на каждый элемент в отдельности 1-2 раза с интервалом в 3-4 мин. Повторную обработку при необходимости проводят через 6-8 дней после отпадения корочки. Допускается проведение 4-5 процедур.

Побочное действие

Отек и покраснение кожи при нанесении в области глаз, проходящие самостоятельно. Аллергические реакции.

Особые указания

- недопустимо бинтование участков, обработанных препаратом, заклеивание их пластырем, смазывание какими-либо мазями и удаление корочки
- нельзя повторно наносить препарат раньше сроков, указанных выше
- одежда из синтетических тканей не должна прикасаться к участку кожи, обработанному препаратом
- не рекомендуется наносить препарат на образования, расположенные в кожных складках (паховые складки, анальная область, межпальцевые промежутки и др.) и сильно потеющие участки во избежание ожогов непораженной кожи соприкасающейся поверхности или в результате растекания препарата по влажной коже
- при случайном попадании препарата на здоровую кожу необходимо немедленно, осторожно, не растирая, удалить его с кожи, а затем обработать пораженные места спиртом этиловым 10-40 % или спиртосодержащими жидкостями (водка, лосьон, одеколон) и тщательно обмыть теплой водой с мылом

Постпроцедурный уход

Обработанный препаратом участок кожи должен высохнуть на воздухе, его нельзя смазывать какими-либо мазями, мыть водой в первый день после обработки. После рекомендуется обработка мумифицирующихся образований неспиртовыми растворами антисептиков (хлоргекседин, мирамистин, перекись водорода).

Нельзя удалять мумифицированный струп соскабливанием или с помощью механических средств. Струп должен отделиться от здоровой кожи

или слизистой оболочки самостоятельно, иначе возможно нарушение процессов заживления тканей и образование рубцов.

До достижения полного заживления кожи или слизистой оболочки не рекомендуется купаться в бассейнах и открытых водоемах, а также следует избегать воздействия прямых солнечных лучей и ультрафиолетового излучения. В день проведения лечения рекомендуется ограничить водные процедуры.

Желательно до полной эпителизации избегать травматизации и загрязнений обработанного патологического очага.

4.3. **Электрохирургия** [8]

Показания

- иссечение тканей;
- деструкция тканей;
- вапоризация фрагментов ткани;
- остановка кровотечения (коагуляция).

Противопоказания

- **наличие у пациента кардиостимулятора**!;
- подозрительные на дисплазию или меланому пигментные новообразования не подлежат электрохирургическому вмешательству, в т.ч. с целью взятия биопсии;
- пациенты с проблемами заживления (сахарный диабет, заболевания периферических сосудов). У данных пациентов новообразование лучше удалить эксцизионными, а не деструктивными методами;
- беременность лактация (для некоторых аппаратов);
- воспалительные процессы в зоне удаления.

Электрохирургия - метод деструкции тканей за счет преобразования высокочастотного тока в тепловую энергию, которое происходит в результате сопротивления биологической ткани электрической энергии по закону Джоуля:

Энергия = (электрический ток/область поперечного сечения)^2 х сопротивление и время

Из этой формулы следует, что количество тепловой энергии прямо пропорционально плотности тока, сопротивлению и времени его воздействия и обратно пропорционально контактной части электрода, то есть, чем меньше поверхность контакта электрода, тем больше локально повышается температура в тканях.

Изменение значений плотности и времени воздействия высокочастотного тока дает возможность вызывать различные эффекты: при повышении

температуры в тканях до температуры 45°С происходит их частичное, но обратимое термическое повреждение; при более значительном подъеме температуры в тканях белки подвергаются денатурации и теряют структурную целостность. При повышении температуры свыше 90°С, при условии медленного нагревания, жидкость в тканях испаряется, приводя к иссушению (десикации) ткани, а если высокая температура достигается мгновенно – к испарению ткани. При достижении температуры 200°С биологическая ткань превращается в уголь.

Электрохирургические генераторы доставляют высокочастотный ток в монополярном и/или в биполярном режиме. В дерматологии преимущественно используют монополярный высокочастотный ток, при котором электрический ток проходит через тело пациента от активного (оперативного) электрода к пластинке возвратного (нейтрального) электрода, замыкая электрическую цепь (рис. 3).

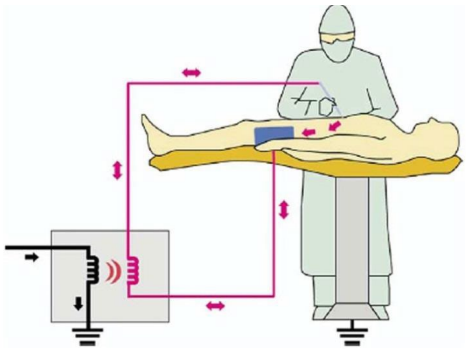

Рис.3. Схема расположения нейтрального электрода

При биполярном режиме в возвратном электроде нет необходимости, так как и активный, и возвратный электроды находятся в браншах пинцета, которым захватывают ткань, образуя замкнутую электрическую цепь. В основном биполярный режим используют для коагуляции.

При модулировании формы волны высокочастотного тока можно изменять эффект воздействия на кожу: высокочастотный ток в виде непрерывной синусоидальной волны используется для резания кожи, в виде прерывистой волны – для коагуляции и т.д.

Таким образом, для эффективного воздействия на ткани необходимо учитывать следующие параметры:

- выходная мощность (чем выше исходящая мощность тока, тем больше повреждающее воздействие на ткани);

- форму волны высокочастотного тока (непрерывная синусоидальная волна вызывает резание тканей, прерывистая – коагуляцию и т.д.);

- размер и геометрию электрода (чем меньше область контакта электрода, тем выше потенциальная концентрация тока, воздействующая на ткань, что

часто позволяет добиться необходимого хирургического эффекта, при этом не повышая выходную мощность генератора);

- время контакта электрода с тканью (чем оно более продолжительнее, тем выше нагревается ткань).

Режимы работы

Практически все современные электрохирургические аппараты имеют следующие режимы работы.

Разрез (резание) - данный режим работы используется для вапоризации образований (послойное испарение), срезания или отсечения. Для этого режима, как правило, используются остроконечные электроды с максимальным диаметром сечения 1,5 мм. При большем диаметре повышается риск теплового повреждения ткани. Особенностью данного режима является определенное процентное соотношение распределение энергии и конечных эффектов в ткани. В большинстве аппаратов при сечении электрода 0,5 мм-1 мм от 80% до 90% энергии уходит на эффекты рассечения ткани или испарения и только 10%-20% на коагуляцию. Для удаления большинства образований на коже это идеальный режим. С одной стороны, мы получаем эффекты разрезания, с другой, тех 10% коагуляции достаточно для гемостаза мелких артериол и венул кожи. Поэтому для врача дерматовенеролога, косметолога этот режим является основным.

Смесь (разрез/коагуляция) - в данном режиме аппарат выдает 50% энергии на эффекты разреза или испарения ткани и 50% на коагуляцию. Обычно этот режим применяют в отоларингологии, гинекологии для малоинвазивных манипуляций в амбулаторных условиях или при операциях в условиях стационара. В дерматовенерологии и косметологии данный режим актуален при работе с новообразованиями сосудистой этиологии или крупными доброкачественными образованиями, имеющими питающие сосуды большого диаметра. Это позволяет провести манипуляцию, отсечение или испарение образования с формированием хорошей коагуляционной пленки (кондиломы размером более 1 см, фиброэпителиальные полипы на ножке более 5 мм и тд.)

Коагуляция - режим предназначен для остановки кровотечений в ране. Для этого режима используются, как правило, шариковые электроды различного диаметра. Энергия в данном режиме распределяется следующим образом, более 80% идет на эффект коагуляции и порядка 10-20% на разрез, чистая коагуляция представлена на радиоволновых электрохирургических аппаратах. На высокочастотных аппаратах коагуляция сопровождается формированием эффекта «минус ткань», что приводит к расширению границ раны. Спецификой режима является умение врача оператора едва касаясь тканей получить точечную или широкую полосу коагуляции при более длительном по времени воздействии. В мокрой (наполненной кровью) ране

коагуляция будет идти крайне плохо и для ее достижения придётся значительно повысить мощность, что может привести к негативным косметическим последствиям, формированию рубцов. Поэтому перед выполнением манипуляции необходимо создать натяжение в ране для того чтоб сосуды спались и провести коагуляцию или просушить рану, и пока она не наполнилась кровью, выполнить манипуляцию, едва касаясь поверхности ткани. При плотном касании электродом ткани, коагуляция не состоится. Коагуляция подразделяется на прямую, когда манипуляция выполняется электродом, и не прямую - воздействие оказывается электродом на пинцет или зажим из электропроводящих материалов.

Биполярная коагуляция - выполняется специальным инструментом в виде пинцета, захватывают сосуд или ткань браншами. Эффект гемостаза создается благодаря высокой температуре, которая, распространяясь вдоль стенки сосуда, приводит к образованию микротромбов и коагуляции белков и, таким образом, «закупоривает» сосуды.

Перед проведением процедуры следует предупредить пациента о возможном образовании рубца на месте удаленного образования. При соблюдении техники проведения процедуры при использовании режимов спрей-коагуляции термодеструкция ограничивается эпидермисом и сосочковым слоем дермы, поэтому появление обезображивающих рубцов практически исключено. Тем не менее, полностью такую вероятность исключить нельзя. Наибольший интерес использования этого режима вызывает работа с аногенитальными кондиломами - меньше дыма, принцип закрытой раны, образование медленно ссыхается в корку и отшелушивается естественным образом. При использовании спрей-коагуляции для остановки кровотечения необходимым условием является относительно «сухая» раневая поверхность, так как сильное кровотечение рассеивает электрический ток. В подобных случаях для достижения более выраженной коагуляции силу тока следует увеличить. Во время удаления длительно существующих утолщенных себорейных и актинических кератом, бородавок, кожного рога, папиллом спрей-коагуляцию обычно комбинируют с механическим кюретажем. Недостатками этого способа деструкции являются сложность выполнения точечных, прецизионных удалений, а также невозможность гистологического контроля.

Преимущества использования электрохирургического метода

- простота применения;
- легкость в освоении;
- быстрота исполнения;
- компактность и доступность оборудования;

- возможность одновременно удалять и коагулировать патологические ткани;
- при проведении деструкции высыпаний не требуется стерильных условий или наложения швов;
- при эксцизии или инцизии высыпаний в режиме чистой резки термическое повреждение краев раны сводится к минимуму, что делает возможным наложения швов;
- возможность эффективно устранить поверхностные, сосудистые, предраковые новообразования.

Недостатки метода

- при несоблюдении правил техники безопасности и рекомендаций по правилам работы с электрохирургическим аппаратом существует возможность удара электрическим током, ожога, возгорания и вмешательства в работу кардиостимулятора;
- на месте удаленного высыпания может остаться заметный рубец, особенно при неправильной техники исполнения процедуры;
- электрохирургическое вмешательство сопровождается образованием дыма с неприятным запахом, в котором могут присутствовать потенциально опасные вирусные частицы (например, ВПЧ, ВИЧ). При использовании аспиратора дыма значительно снижается опасность заражения.
- возможно отсроченное кровотечение из раны;
- медленное заживление, особенно, в случае удаления больших по площади высыпаний (заживление нередко происходит медленнее, чем после иссечения скальпелем).
- при проведении биопсии электрохирургическим способом в режиме чистого разреза по краям биоптата будет отмечаться незначительный ожог, который может затруднить интерпретацию гистологической картины.

Ход выполнения процедуры

1. Диагностировать новообразование: установление диагноза проводится на основании данных анамнеза, клинического осмотра, результатов дерматоскопического исследования. С целью подтверждения диагноза необходимо провести гистологическое исследование.
2. Убедиться в отсутствии противопоказаний к проведению процедуры у пациента.
3. Выбрать электрод, удобный для удаления, установить исходные минимальные мощности.
4. Подготовить зону воздействия: место проведения процедуры обработать антисептическим раствором, провести анестезию.

В большинстве случаев проводят инфильтрационную анестезию с использованием 2% раствора лидокаина. При обильной васкуляризации образования (например, пиогенная гранулема, гемангиомы и др.) или расположение образования в зоне обильной васкуляризации (лицо) используют смесь раствора лидокаина с адреналином. Наличие адреналина способствует уменьшению кровотечения во время операции.

При удалении мелких высыпаний (телеангиэктазий, акрохордонов, плоских бородавок и др.) на коже у взрослых анестезии часто не требуется, так как кратковременное воздействие на кожу менее болезненное в сравнении инъекцией обезболивающего препарата.

При удалении небольших образований, а также в детской практике, возможно использование наружных обезболивающих препаратов, содержащих лидокаина 2.5% и прилокаин 2.5%.

5. Получить материал для гистологического исследования.

6. Удалить образование: при удалении образования необходимо откорректировать мощность в зависимости от реакции ткани.

7. Обработать рану антисептическим раствором, при необходимости наложить повязку.

8. Контроль на 3-7-14-сутки и через 3 месяца.

При проведении электрохирургических манипуляций необходимо соблюдать следующие правила:

- работать только в резиновых перчатках;
- использовать современные модели аппаратов ЭХВЧ, имеющих функцию автоматической поддержки выходного напряжении при изменениях сопротивления ткани, т.е. аппарат должен сам регулировать выходную мощность, постоянно «подстраиваясь» под сопротивление ткани. В противном случае при неверном введении электрода в ткань происходят сильный ожог и повреждение тканей при малой глубине погружения, а при большой глубине может не хватить мощности, что приведет к механическому повреждению ткани без достаточной коагуляции;
- следить за тем, чтобы рабочий электрод оставался всегда чистым, так как ткань, прилипшая к нему, будет снижать эффективность операции. Очищение проводят сначала механическим путем, не царапая электрод, затем влажной салфеткой;
- проводить процедуры в хорошо проветриваемом помещении, либо дополнительно использовать специальные воздухоочистители эвакуаторного типа, так как при выполнении большинства операций образуется довольно много дыма, имеющего неприятный запах горелого мяса;

- категорически нельзя использовать при выполнении любых электрохирургических операций огнеопасные материалы, которые могут воспламениться [9].

Послеоперационный уход.

После электрохирургических операций обычно наблюдаются два типа ран на коже – поверхностные и глубокие раны на всю толщину кожи. Поверхностные раны, как правило, оставляют открытыми и дают им возможность заживать вторичным натяжением. В этом случае достаточно ежедневно обрабатывать рану растворами анилиновых красителей или при необходимости смазывать антибактериальной мазью и закрывать повязкой. При развитии обширных, слабо прикрепленных к раневой поверхности сырых корок их следует удалить, а сухие, плотно сидящие корки, не трогать. Их основная роль – защита от наружной инфекции и ускорение эпителизации раневой поверхности. Иногда после насильственного удаления корок может произойти повторное кровотечение. Для его остановки можно применить гемостатические наружные препараты, а если их нет – прижать пальцем. При необходимости можно применить 3% перекись водорода от 1 до 2 раз/сут. с последующим применением антибактериальной мази и защитной повязки. Глубокие послеоперационные раны должны быть закрыты швами.

4.4. Радиоволновые методы деструкции

Показания

- желание пациента
- расположение образований в травмоопасной зоне
- регулярная травматизация образования
- диагностика (получения биоматериала для гистологического исследования)

Противопоказания

- **наличие кардиостимулятора**!
- воспалительный процесс в зоне воздействия.
- отсутствие убедительных данных, свидетельствующих в пользу доброкачественного течения процесса, а также в случаях, когда врач не смог идентифицировать новообразование, то есть предварительный диагноз отсутствует;
- несовершеннолетние, пациенты с психическими отклонениями.

Принцип метода

Радиохирургия является разновидностью электрохирургии. Для того чтобы сложилось полное представление о возможностях применения

радиоволновых технологий, как об основном методе деструкции доброкачественных новообразований кожи и слизистых оболочек, необходимо разобраться в терминологии и некоторых физических понятиях, а так же технических характеристиках аппаратов.

Основные понятия и термины, принципы удаления новообразований были сформированы во время бурного развития электрохирургических аппаратов. Соответственно они были заимствованы.

Радиохирургия – это разновидность современной электрохирургии.

Термин «радиохирургия» применяется к разным процедурам, например, при использовании стереотаксической лучевой терапии - медицинской процедуре, с помощью которой проводят неинвазивное лечение доброкачественных и злокачественных образований, а также сосудистых мальформаций с помощью направленных лучей ионизирующего излучения, таких как гамма-лучи. Эта форма радиохирургии была разработана в Швеции в 1949 году для облучения опухолей головного мозга (Гамма нож).

Второй тип радиохирургии (радиочастотная или радиоволновая хирургия) - это резка тканей с использованием высокочастотного переменного тока. Этот метод передачи энергии тканям сильно отличается от традиционной электрохирургии и других форм электрокоагуляции, поскольку предполагает одновременное рассечение и коагуляцию тканей без какого-либо давления на ткань электродом, т.е. посредством воздействия радиоволны через молекулы воды в клетках.

Принцип радиочастотной или радиоволновой хирургии состоит в том, что создается электромагнитное поле, в рамках которого ручка с электродом (излучатель) позволяет рассекать (резать) и/или коагулировать ткань за счет воздействия на молекулы воды в клетках тканей. В настоящее время существуют аппараты использующие ток высокой частоты (радиочастоты) и схему передачи этой энергии как традиционный электрокоагулятор через нейтральный электрод. У таких аппаратов нежелательные явления воздействия на ткань сведены к минимуму, однако эффекты рассечения и коагуляционные свойства более грубые по сравнение с аппаратами, без прямого включения человека в цепь, что в значительной мере влияет на эстетический результат и скорость заживления.

Наиболее эффективными являются аппараты, позволяющие удалять и коагулировать мягкие ткани с помощью тока высокой частоты без прямого включения человека в цепь посредством нейтрального электрода.

Радиоволна, передаваемая активным электродом, вызывает локальный нагрев воды в клетках (кипение или коагуляцию) в зависимости от формы волны (режима работы). Наиболее подходящим диапазоном для применения в

хирургии является радиоволна с частотой 3,8-4,0 МГц. Эта частота позволяет мгновенно получить эффекты разрезания или коагуляции ткани без лишнего перегрева и обугливания ткани и электродов. Основной отличительной особенностью применения радиохирургии по сравнению с электокоагуляторами и стальным скальпелем является отсутствие выраженного ручного давления при рассечении ткани. Движения во время манипуляций на аппаратах должны быть плавными, легкими, подобно движениям «кисточки». Активацию электрода необходимо производить до соприкосновения с тканями.

Принцип работы электрохирургических аппаратов: передать энергию в ткань, вызвать локальный нагрев (кипение (рассечение) или коагуляцию медленный нагрев). Переход радиоволновой энергии в тепловую происходит за счет сопротивления электрическому току биологической ткани и наличию молекул воды в клетках.

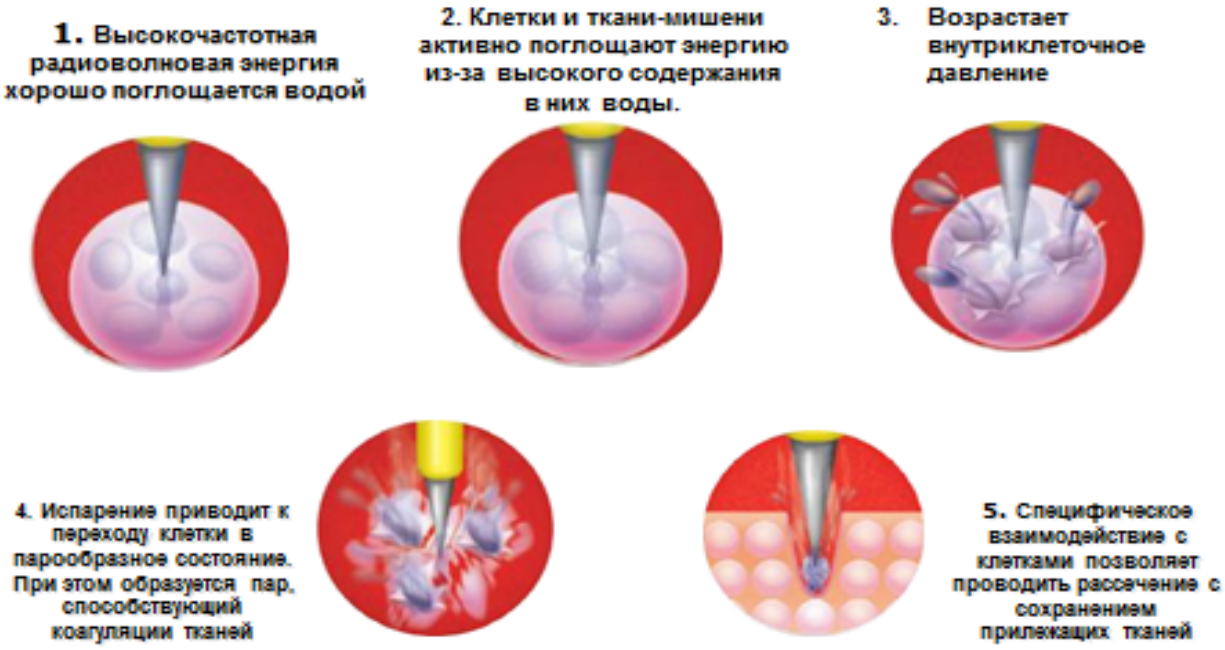

Рис.4. Принцип работы электрохирургических аппаратов.

Быстрый (мгновенный) нагрев молекул воды сопровождается рассечением ткани, медленный - эффектами коагуляции. Таким образом, чтобы понять как работают технологии радиоволновой хирургии необходимо знать характеристики радиоволны и режимы работы.

Радиоволновое излучение характеризуется:

- частотой (определяет время передачи энергии тканям и нагрев);
- длиной волны (обеспечивает передачу энергии без лишней потери);
- мощностью (должна обладать оптимальной емкостью, достаточной для достижения поставленной задачи)
- формой волны (определяет режим воздействия на ткань резать или коагулировать).

Радиоволновые аппараты генерируют волны непрерывной синусоидальной формы, которая применяется для «разреза» ткани и прерывистой формы, которую используют для «коагуляции». Данный процесс называется «Модуляция». Энергия тканям передается с помощью коротких волн высокой частоты без потери в окружающей среде, что позволяет получить эффекты рассечения ткани или коагуляции быстро и без избыточного повреждения окружающих тканей.

Режимы воздействия на ткань.

CUT (РАЗРЕЗ) - Полностью выпрямленная фильтрованная (непрерывная)-90% энергии уходит для достижения эффектов рассечения тканей и 10% на коагуляцию. Это позволяет удалять доброкачественные образования эпителиального происхождения без использования дополнительной коагуляции. Рассечение тканей происходит легко и быстро, при этом мельчайшие кровеносные сосуды коагулируются, что позволяет получить чистый сухой разрез с очень тонкой коагуляционной пленкой или без нее.

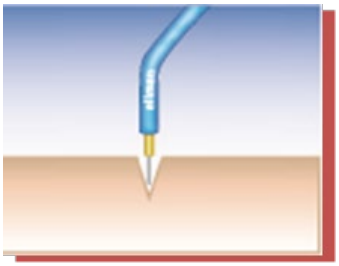

Рис. 5. Выпрямленная фильтрованная волна. Чистый разрез и тонкая коагуляционная пленка.

BLEND (СМЕСЬ) или CUT/COAG (РАЗРЕЗ и КОАГУЛЯЦИЯ) Полностью выпрямленная (смодулированная) - 50% энергии уходит для достижения эффектов рассечения тканей и 50% на коагуляцию. Это позволяет одновременно получать эффекты разреза и коагуляции. Данный режим работы необходим при выполнении эксцизий и конизаций шейки матки, при выполнении глубоких разрезов мягких тканей, при удалении обильно васкуляризированных образований, где необходимы эффекты коагуляции в большей степени (кондиломы больших размеров, папилломатозные невусы, крупные доброкачественные образования.

Рис. 5. Полностью выпрямленная (смодулированная) волна. Легкий разрез и достаточная коагуляция.

COAG или HEMO (КОАГУЛЯЦИЯ) Частично выпрямленная – 90% энергии уходит для достижения эффектов коагуляции тканей и 10% на рассечение. В зависимости от времени воздействия, установленной мощности, площади обрабатываемой поверхности и диаметра электрода, данный режим позволяет провести мгновенную или медленную, глубокую или очень тонкую коагуляцию. Возможно исполнение манипуляции в нескольких вариантах в зависимости от конкретной клинической ситуации.

Прямая коагуляция-выполняется электродом едва касающимся поверхности ткани и не прямая- посредством прикосновения к хирургическим инструментам (зажим) и т.п.

Рис. 6. Частично выпрямленная волна. Полностью контролируемая коагуляция.

Режим **БИПОЛЯРНАЯ КОАГУЛЯЦИЯ (BIPOLAR)**- Непосредственный контакт специального электрода с тканью. Данный режим удобно использовать, когда необходимо быстро остановить кровотечение из поврежденного сосуда. Учитывая, что это отдельный наконечник со своим разъемом и отдельным входом, это позволяет не тратить время на смену электродов.

Рис. 7. Частично выпрямленная волна. Биполярная коагуляция.

FULGURATE (ФУЛЬГУРАЦИЯ)- прямое искровое воздействие на ткань. Электрод не касается ткани, происходит – коагуляция, возможна карбонизация сморщивание тканей. Режим предназначен для работы с сухими дегитротированными образованиями.



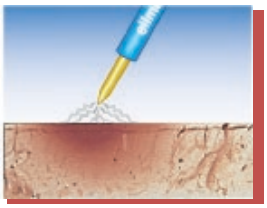

Рис. 8. Прерывисто-искровая волна.

Преимуществом аппаратов с радиоволновым воздействием на ткани является четкость, предсказуемость эффектов получаемых на тканях в зависимости от выбранного режима работы, возможность индивидуальной настройки мощности и нивелирование нежелательных эффектов при работе, таких как, нагрев ткани, искрение, избыточная коагуляция. Режим «CUT» позволяет получать «чистый разрез» без коагуляции, что широко используется в пластической хирургии и дает возможность вести заживление раны первичным натяжением.

Воздействие температуры на ткани при удалении новообразований.

Как известно, ткани человека обладают возможностью сопротивляться электрическому току. К примеру, кожа, жировая ткань, кости имеют большое сопротивление, а кровь, мышечная ткань, головной и спинной мозг – малое. Кожа имеет большое удельное электрическое сопротивление, что впоследствии и определяет фактическое сопротивление человеческого тела.

Данный вид сопротивления называется Омическим. Электрическое сопротивление обычного человека при условии, что кожа у него чистая, сухая и неповреждённая (измеренное напряжением 15-20 Вольт) лежит в пределах 3 - 100 кОм (1кОм = 1000 Ом), в некоторых случаях и более.

Поэтому, в соответствии с законом Джоуля, который гласит, что количество тепловой энергии прямо пропорционально плотности тока, времени его воздействия и сопротивлению, и обратно пропорционально площади контактной части электрода, следует учитывать следующее: чем меньше площадь поверхности контакта электрода, тем сильнее и быстрее повышается локальная температура и достигаются эффекты рассечения тканей (ЛЕГЧЕ РЕЗАТЬ) и, соответственно, чем больше площадь электрода, тем медленнее происходит нагрев (ЛЕГЧЕ КОАГУЛИРОВАТЬ, ЧЕМ РЕЗАТЬ). В этой связи электроды для рассечения тканей имеют малую площадь (иглы, петли, ножи), а

электроды для коагуляции тканей имеют большую площадь (например, электрод-шарик или подобные с «тупым или закругленным концом».

Кроме этого при сопротивлении выделяется большое количество тепла, которое приводит к нагреванию электродов и ткани. При завышенной мощности работы или при попытке выполнить разрез толстым электродом происходит чрезмерная коагуляция ткани с последующим на 3-4 сутки некрозом - это увеличивает площадь раны и может привести к формированию рубца, более длительному периоду реабилитации.

Радиоволновые технологии - это холодный разрез (температура электродов от -38°-70°С при адекватно подобранной мощности и времени воздействия. Если высокая температура достигается «мгновенно», то происходит испарение ткани с неконтролируемой коагуляцией, что характерно для некоторых электрокоагуляторов, электроды которых нагреваются свыше 120°С и по факту происходит воздействие электрическим током и раскаленным металлом электрода (за счет сопротивления тканей, происходит нагрев электродов и тканей). Данная ситуация может возникнуть при работе с радиоволновыми аппаратами при технических ошибках врача-оператора, в случаях устанавливается завышенная мощность, а манипуляция выполняется электродом большего диаметра, чем это требуется.

Рис. 9. Электропроводимость биологических тканей.

Белки различных тканей подвергаются денатурации и теряют структурную целостность при температурах свыше 40-45°С, при этом происходит их частичное, но обратимое термическое повреждение. При повышении температуры до 120-200°С, биологическая ткань превращается в уголь (карбонизация, что это характерно для СО2 лазера, диодного лазера.

Преимущества метода

Неоспоримым преимуществом метода является отличный эстетический результат после деструкции новообразований кожи, удобство применения в

различных зонах, огромный выбор электродов для манипуляции, изолированные электроды, которые повышают безопасность проведения

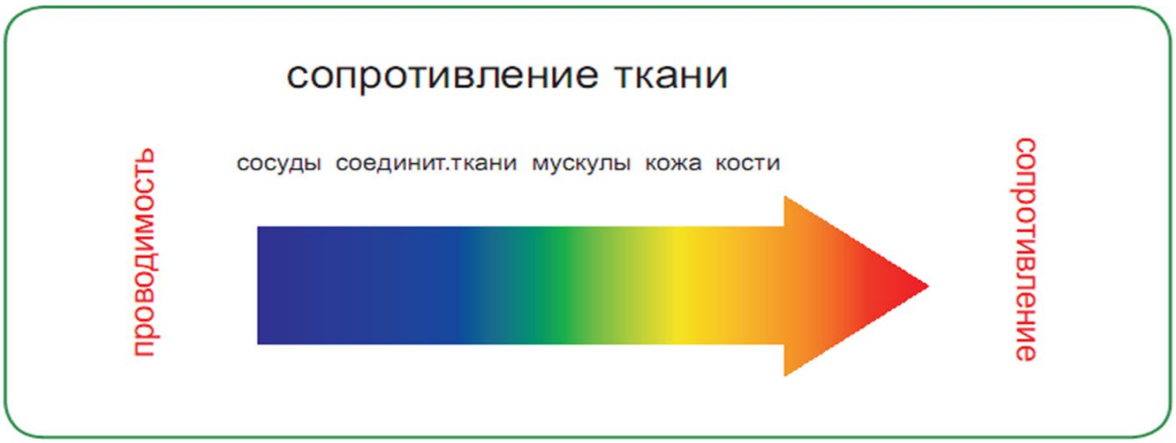

процедур, предотвращают боковые ожоги. Специальный сплав электродов предотвращает чрезмерный нагрев. Режимы работы аппарата настроены таким образом, что сохраняют процентное соотношение эффектов разреза и коагуляции даже при работе на завышенных мощностях. В исследованиях было доказана более быстрая регенерация тканей, по сравнению с обычными электрохирургическими аппаратами.

Недостатки метода

Для радиоволновой хирургии присущи аналогичные недостатки как и для электрохирургии. Возможны ожоги, электротравма при нарушении техники безопасности, нагрев электродов и чрезмерная коагуляции при нарушении техники работы оператором, формирование рубцов, осложнения в постпроцедурном периоде, кровотечение, воспаление ран при присоединении вторичной инфекции.

Ход выполнения процедуры

1. Диагностировать новообразование: установление диагноза проводится на основании данных анамнеза, клинического осмотра, результатов дерматоскопического исследования; с целью подтверждения диагноза необходимо провести гистологическое исследование.
2. Убедиться в отсутствии противопоказаний к проведению процедуры у пациента.
3. Выбрать электрод, удобный для удаления, установить исходные минимальные мощности.
4. Подготовить зону воздействия: место проведения процедуры обработать антисептическим раствором, провести анестезию.

В большинстве случаев проводят инфильтрационную анестезию с использованием 2% раствора лидокаина. При обильной васкуляризации образования (например, пиогенная гранулема, гемангиомы и др.) или расположение образования в зоне обильной васкуляризации (лицо) используют смесь раствора лидокаина с адреналином. Наличие адреналина способствует уменьшению кровотечения во время операции.

При удалении мелких высыпаний (телеангиэктазий, акрохордонов, плоских бородавок и др.) на коже у взрослых анестезии часто не требуется, так как кратковременное воздействие на кожу менее болезненное в сравнении инъекцией обезболивающего препарата.

При удалении небольших образований, а также в детской практике, возможно использование наружных обезболивающих препаратов, содержащих лидокаина 2.5% и прилокаин 2.5%.

5. Получить материал для гистологического исследования.

6. Удалить образование: при удалении образования необходимо откорректировать мощность в зависимости от реакции ткани.

7. Обработать рану антисептическим раствором, при необходимости наложить повязку.

8. Контроль на 3-7-14-сутки и через 3 месяца.

Правила безопасности

- приступать к работе только после соответствующего обучения и практики на биологическом материале
- работать только в перчатках;
- не использовать неисправные аппараты и принадлежности;
- держать подальше от рабочего места огнеопасные материалы, способные воспламениться;
- попросить пациента не касаться металлических деталей операционного стола;
- применять эвакуатор дыма, оснащенный специальным фильтром и абсорбентами, которые следует регулярно менять, а использованные утилизировать вместе с другими биологически опасными отходами.

4.5. Деструкция доброкачественных новообразований кожи с применением лазерных технологий

Лазерные технологи получили широкое распространение в медицине в начале 2000 годов. В настоящее время существует громадный перечень показаний для использования лазеров в дерматологии и косметологии. Протоколы включают в себя не только удаление доброкачественных и злокачественных новообразований кожи, но и коррекцию возрастных изменений кожи, рубцов, процедуры лифтинга. Некоторые длины волн светового излучения применяют для лечения хронических дерматозов и острых дерматитов. Ниже представлена таблица с описанием типа лазера и спектра его применения [10].

Тип лазера	**Длина волны**	**Показания к применению**
аргоновый (CW)	418/514 нм	сосудистые поражения
на красителе с подачей аргона (APTD quasi-CW)	577/585 нм	сосудистые поражения
на парах бромида меди (CBV quasi-CW)	510/578 нм	пигментные поражения, сосудистые поражения
калий-титанил-фосфатный (KTP)	532 нм	пигментные поражения, сосудистые поражения
неодимовый (Nd:YAG), судвоением частоты	532 нм	пигментные пятна, красные / оранжевые / желтыетатуировки
PDL (импульсный лазер на красителях)	510 нм	пигментные
	585-595 нм	сосудистые поражения, гипертрофические / келоидные рубцы, стрии, бородавки, неабляционное кожное ремоделирование
рубиновый, QS режим	694 нм	пигментные пятна, синий /черный / зеленый татуировки
рубиновый, нормальный режим	694 нм	удаление волос
александритовый, QS режим	755 нм	пигментные пятна, синие /черные / зеленые татуировки
александритовый, нормальный режим	755 нм	удаление волос, сосуды нижних конечностей
диодный	800-810 нм	удаление волос, сосуды нижних конечностей
Nd:YAG, QS режим	1064 нм	пигментные пятна, синие /черные татуировки
Nd:YAG, нормальный режим	1064 нм	удаление волос, сосудынижних конечностей, коррекция возрастных и рубцовых изменений, бородавки
Nd:YAG, длинноимпульсный	1320 нм	коррекция возрастных и рубцовых изменений
диодный, длинноимпульсный	1450 нм	коррекция возрастных и рубцовых изменений, акне

эрбиевое стекло (Er:glass)	1540 нм	коррекция возрастных и рубцовых изменений
эрбиевый Er:YAG (импульсный)	2940 нм	абляционная шлифовка кожи, эпидермальные новообразования кожи
CO_2 (CW)	10600 нм	актинический хейлит, эпидермальные новообразования кожи, бородавки, ринофима
CO_2 (импульсный)	10600 нм	абляционная шлифовка кожи, эпидермальные новообразования кожи
с интенсивным импульсным светом (IPL)	515-1200 нм	поверхностные пигментные поражения, сосудистые поражения, удаление волос, коррекция возрастных и рубцовых изменений

Традиционно в дерматовенерологии для удаления доброкачественных новообразований кожи и слизистых используются CO_2 лазеры, Er:YAG-лазеры и диодные. Суть лазерного излучения сводится к трансформации световой энергии в тепловую. Следует отметить, что деструкция новообразований с помощью лазера является достаточно горячим методом: в большинстве случаев вапоризация (испарение) ткани сопровождается карбонизацией и значительным краевым нагревом ткани в зоне обработки, часто формируются рубцы после деструкции, порой превосходящие по площади само образование. Частично из этого утверждения можно исключить Er:YAG лазер, с так называемой технологией пакетного импульса. Данный вид лазерного излучения лишен недостатка чрезмерного краевого нагрева, а воздействие происходит постепенно и при правильной технологии деструкции можно получить «холодное удаление» с минимальным термическим повреждением дермальных структур. Для большинства лазеров характерны плохие коагуляционные свойства и при разрыве или повреждении крупного сосуда сложно провести коагуляцию и получить гемостаз в ране. Кроме этого невозможно получить материал для гистологического исследования при использовании техники послойного удаления или вапоризации. Как и электрохирургические методы лазерная деструкция имеет свои преимущества и недостатки. К последним стоит отнести стоимость оборудования, ограниченную подвижность манипулы,

небольшое пятно контакта, более высокие риски формирования рубцов. В случаях работы с маленькими эпидермальными образованиями до 3 мм, принципиальных различий по эффективности электрохирургических аппаратов и лазеров нет. Вопрос в компетенциях врача оператора, настройках оборудования, безопасности, этиологии и глубине залегания образования. Некоторые специалисты отмечают удобство работы на слизистых, в полости рта, прямой кишке, влагалища с использованием диодного лазера. При работе на коже метод показал себя высокотемпературным по сравнению с методами электрохиругии, что приводит к формированию грубых эстетических дефектов после деструкции.

Наиболее оптимальным является применение лазерных технологий при работе с пигментными пятнами, сосудистыми мальформациями и удаление бородавок без вапоризации (Nd:YAG). Фракционные абляционные CO_2 лазеры, Er:YAG-лазеры показывают отличные результаты в коррекции рубцов постакне, послеоперационных, от ожогов, атрофических и гипертрофических рубцов, в протоколах омоложения, удаление кисетных морщин, комбинированных протоколах омоложения с целью сокращения кожного лоскута и уплотнения кожи.

Заключение

Таким образом, учитывая высокую заболеваемость как доброкачественными так и злокачественными новообразованиями, на сегодняшний день является актуальным изучение и применение методов диагностики и лечения новообразований. Основными методами лечения доброкачественных новообразований являются деструктивные методы. Задачей врача является выбор наиболее оптимального метода деструкции в зависимости от вида новообразования в соответствии с международной классификацией опухолей кожи, наличия показаний и противопоказаний к использованию того или иного метода деструкции. Знание возможности каждого из методов, владение техникой проведения деструкции дает возможность практикующему врачу выбрать наиболее оптимальный и эффективный метод для удаления того или иного доброкачественного новообразования.

Список литературы:

1. Под ред. А.Д. Каприна, В.В. Старинского, А.О. Шахзадовой Состояние онкологической помощи населению России в 2019 году. − М.: МНИОИ им. П.А. Герцена − филиал ФГБУ «НМИЦ радиологии» Минздрава России, 2020 − илл. – 239 с.

2. Капустина О.Г. Диагностика и оптимизация лечения новообразований кожи в амбулаторной практике дерматолога. Дис. . канд. мед. наук. – М., 2009. – 163 с.

3. Галил-Оглы Г., Молочков В.А., Сергеев Ю. В. Дерматоонкология. — М., Медицина для всех. — 2005, 872 с.

4. Mark D. Andrews, M.D., Wake Forest University School of Medicine, Winston-Salem, North Carolina Am Fam Physician. 2004 May 15;69(10):2365-2372.

5. Kuflik EG. Новости криохирургии. Журнал Американской Академии дерматологии 1994; 31:925-44.

6. Dawber RP. Криохирургия: осложнения и противопоказания. Клиническая дерматология, 1990; 8:108-14.

7. Heidenheim M, Jemec GB. Побочные эффекты криотерапии. (Письмо). Журнал Американской Академии дерматологии, 1991;24:653.

8. Ахтямов С. Н. Электро- и радиохирургические методы в дерматологии и косметологии — 2014.

9. Le Vasseur J.G., Kennard C.D., Finley E.M. et al. Dermatologie electrosurgery in patients with implantable cardioverter–defibrillators and pacemakers // J. Dermatol. Surg – 1998. – Vol.24. – P. 233–40.

10. Шанина Н. А. Коррекция возрастных изменений кожи лица комбинированным высокоинтенсивным лазерным излучением: дис. ... канд. мед. наук: 14.01.10 .СПб., 2018. - 114с.

Тестовые вопросы

Возможен один вариант ответов

1. Наибольшее сопротивление электрическому току оказывают роговой и блестящий слой кожи, так как содержат:
    1. большое количество белков и воды
    2. большое количество липидов и воды
    3. большое количество белков и мало воды
    4. большое количество липидов и мало воды
2. Глубина проникновения в ткани некогерентного потока электромагнитных волн инфракрасного диапазона составляет около:
    1. до 1 мм
    2. 10 мм
    3. 1-2 см
    4. 2-3 см
    5. 6-8 см
3. Глубина проникновения ультрафиолетового излучения в ткани составляет:
    1. до 2-6 см
    2. до 1 см
    3. до 1 мм
    4. до 0.5 мм
    5. до 10 см
4. Наиболее распространенным веществом для криодеструкции является:
    1. твердый диоксид углерода
    2. окись азота
    3. жидкий азот
    4. фреон
    5. хлорэтил
5. При удалении доброкачественных новообразований замораживание должно выходить за пределы элемента на:
    1. 1-2мм
    2. 2-3мм
    3. 3-4 мм
    4. 5-6 мм
    5. распространение замораживания не допускается
6. Образование участков гипопигментации после криодеструкции объясняется:
    1. неправильным выбором метода криодеструкции
    2. непрофессионализмом врача

3. плохой переносимостью холода больным
4. тем, что меланоциты быстрее разрушаются от низких температур, чем кератиноциты
5. тем, что меланоциты медленнее разрушаются от низких температур, чем кератиноциты

7. Что характерно для доброкачественной опухоли из железистого эпителия:
1. степень дифференцировки низкая
2. клеточный атипизм
3. не метастазирует
4. метастазирует
5. инфильтрирующий рост

8. Назовите органоспецифическую опухоль гипофиза:
1. фиброма
2. эозинофильная аденома
3. феохромоцитома
4. скирр
5. папиллома

9. Частая локализация плоскоклеточного рака:
1. кожа
2. печень
3. мозг
4. кишечник
5. желудок

10. Папиллома – это:
1. опухоль из железистого эпителия
2. доброкачественная опухоль из покровного эпителия
3. опухоль кожи
4. злокачественная опухоль из покровного эпителия
5. органоспецифическая опухоль из эпителия

11. Злокачественная опухоль из железистого эпителия:
1. аденокарцинома
2. аденома
3. плоскоклеточный рак
4. саркома
5. папиллома

12. Какой вид биопсии выполняется с помощью электрокоагулятора с током высокой частоты:
1. инцизионная
2. эксцизионная

3. скарификационная
4. пункционная
5. петлевая

13. Какая анатомическая зона наиболее безопасная для расположения 0-электрода:

1. затылок
2. крестец
3. кисть правой руки
4. нижняя треть живота
5. ягодица правая или левая

14. При работе с аппаратом Сургитрон, антенна должна располагаться:

1. в области крестца
2. на передней брюшной стенке
3. на манипуляционном столе
4. на любом участке кожного покрова
5. как можно ближе к месту деструкции, не касаясь кожи

15. Возможно ли использование электрокоагулятора у пациента с кардиостимулятором?

1. нет
2. да, только для удаления доброкачественных образований на коже
3. возможно в случае оформления добровольного информированного согласия на процедуру
4. да, в случае разрешения кардиолога
5. да, в условиях стационара

16. Сколько миллиметров необходимо отступить от края доброкачественного образования при его деструкции с использованием электрокоагулятора?

1. 1-2мм
2. 2-3мм
3. 3-4 мм
4. 5-6 мм
5. 7-8 мм

17. Электроды после работы необходимо обработать следующим образом:

1. ручная очистка электродов, стерилизация в сухожаровом шкафу 15 мин
2. промывка проточной водой температурой 40 градусов, очистка через активацию электрода в салфетке смоченной хлоргексидином
3. поместить электроды в аппарат ультразвуковой очистки
4. замочить электроды в энзимных растворах, после чего провести обработку паром 20 мин

5. провести химическую обработку «Авантсептом»

18. В режиме работы «разрез» электрокоагулятора электрод начинает вязнуть в ткани вследствие:

1. установленной низкой мощности
2. установленной высокой мощности
3. неисправности аппарата
4. неправильно выбран электрод
5. скачок напряжения в сети

19. В режиме коагуляции для достижения хорошего эффекта необходимо:

1. плотно прикасаться электродом к ткани
2. едва касаться электродом ткани
3. длительно держать электрод в одной точке
4. прижать электродом сосуд
5. прижать электродом сосуд и удерживать его

20. В режиме «смесь» ткань повреждается:

1. 10% энергии уходит на коагуляцию и 90% на разрез
2. 50% на коагуляцию
3. 90% на коагуляцию и 10% на разрез
4. 50% на разрез и 50% на коагуляцию
5. 80% на разрез и 20% на коагуляцию

21. В каких случаях врач косметолог обязан отправить удаленное образование на гистологическое исследование:

1. только при подозрение на злокачественный процесс
2. только при удалении электрокоагулятором
3. только при размерах опухоли более 5 мм
4. при желании пациента
5. всегда

22. В режиме «коагуляции» происходит:

1. медленная денатурация белковых структур в ткани
2. быстрое испарение белковых структур ткани
3. нагрев и обугливание белковых структур ткани
4. нагревание эритроцитов и их коагуляция
5. слипание тромбоцитов

23. Кто имеет право провести деструкцию злокачественного новообразования кожи с помощью электрокоагулятора:

1. дерматовенеролог
2. акушер-гинеколог
3. хирург
4. онколог

5. любой специалист прошедший обучение

24. Проведение бритвенной биопсии перед электрокоагуляцией допускается:

1. при подозрении на злокачественность процесса
2. при размере образования более 3 мм
3. при желании пациента
4. при абсолютной уверенности в доброкачественности процесса
5. при размере опухоли более 10 мм

25. Наиболее оптимальным методом удаления пограничного меланоцитарного невуса является:

1. криодеструкция
2. лазерная абляция
3. электрокоагуляция
4. хирургическое иссечение
5. химическая деструкция

26. Для удаления подошвенной бородавки наиболее оптимальным способом является:

1. криодеструкция
2. лазерная абляция
3. электрокоагуляция
4. хирургическое иссечение
5. химическая деструкция

27. При выполнении разреза с помощью электрокоагулятора появление искр свидетельствует о том, что:

1. мощность завышена
2. мощность занижена
3. электрод вышел из строя
4. нет контакта с 0 электродом
5. в тканях много воды

28. На рану после электрокоагуляции с целью получения дополнительного гемостаза можно использовать:

1. раствор перекиси водорода
2. раствор борной кислоты
3. тампонаду марлей
4. раствор марганцовки
5. раствор салициловой кислоты

29. При удалении новообразований с помощью электрокоагулятора не допускается использовать:

1. 70% спирт
2. спиртовой раствор хлоргекисидина

3. Октинисепт
4. Авантсепт
5. все выше перечисленное

30. Наиболее оптимальными электродами для работы в режиме «резание» на коже являются:

1. шариковый электрод
2. пуговчатый электрод
3. волосковый электрод
4. электрод «нож»
5. все вышеперечисленные электроды

Ответы

1 – 3	7 – 3	13 - 5	19 – 2	25 - 4
2 – 4	8 – 2	14 – 5	20 – 4	26 - 1
3 – 3	9 – 1	15 – 1	21 – 5	27 – 1
4 – 3	10 – 2	16 – 1	22 – 1	28 – 4
5 – 1	11 – 1	17 – 1	23 - 4	29 - 5
6 – 4	12 – 5	18 – 1	24 - 4	30 - 4

Формат 60х90/16, Объем: 3,25 п.л.,
Бумага 80 г/м^2 офсетная, Гарнитура Times New Roman,
Тираж 100 экз., Заказ №

Отпечатано в ФГБУ ГНЦ ФМБЦ им. А.И. Бурназяна ФМБА России
123098, г. Москва, ул. Живописная, д. 46
тел.: 8 (499) 190-94-09, 190-93-90
tatipif@mail.ru, lochin59@mail.ru
www.fmbafmbc.ru